



Processo Seletivo Unificado de Residência Médica/Alagoas 2025

► **PROVA PARA O PRM EM HEPATOLOGIA**

DADOS DO CANDIDATO

NOME:

INSCRIÇÃO:

CADEIRA:



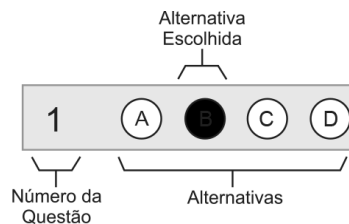
Processo Seletivo Unificado de Residência Médica 2025

SOBRE A PROVA

- Este Caderno de Prova contém 18 (dezoito) questões objetivas de múltipla escolha. Cada questão apresenta alternativas de respostas identificadas por A, B, C, D.
- O tempo total para realização desta Prova é de duas horas, sendo de uma hora o tempo mínimo de permanência do candidato em sala. A saída da sala com o Caderno de Prova só será permitida nos quinze minutos finais do horário de encerramento da prova em sua sala.

INSTRUÇÕES

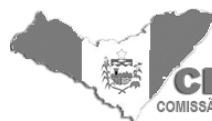- Antes de iniciar a Prova, confira a sequência das páginas e da numeração das questões do seu Caderno de Prova. Se identificar qualquer equívoco, informe imediatamente ao aplicador de prova.
- Para responder corretamente essa Prova, leia atentamente as orientações de cada questão.
- Utilize, exclusivamente, caneta de tinta **azul ou preta**, fabricada em material transparente.
- As respostas destas questões deverão ser registradas na Folha de Respostas própria, preenchendo integralmente o círculo correspondente à alternativa escolhida, conforme o **exemplo**:



Só existe uma alternativa correta para cada questão objetiva de múltipla escolha.

- Assine no espaço próprio da Folha de Respostas (Questões Objetivas de Múltipla Escolha). Folha de Respostas com alguma identificação, ou assinada fora do local indicado, implicará anulação da Prova e conseqüente eliminação do candidato do Processo Seletivo. Questão com resposta rasurada, com mais de uma alternativa marcada ou marcada a lápis não será considerada.
- Ao concluir sua Prova, sinalize para o aplicador de prova, aguarde para entregar a Folha de Respostas, cumprindo os procedimentos por ele recomendados.

➔ QUESTÕES OBJETIVAS DE MÚLTIPLA ESCOLHA



CEREM - ALAGOAS
COMISSÃO ESTADUAL DE RESIDÊNCIA MÉDICA DE ALAGOAS

➔ Questões de 1 a 18

Instruções ➔

Para responder as questões, identifique APENAS UMA ÚNICA alternativa correta e marque a letra correspondente na Folha de Respostas.

Situação-Problema: Questões de 1 a 3

Homem, 22 anos de idade, previamente hígido, comparece a ambulatório de clínica médica do SUS com queixa de diarreia intermitente há 6 meses, associada à dor abdominal em cólica no quadrante inferior direito, febre baixa esporádica e perda de 5kg no período. Ao exame físico, apresenta-se emagrecido, com dor à palpação profunda em fossa ilíaca direita, sem sinais de irritação peritoneal. Exames laboratoriais prévios mostram anemia e elevação da proteína C-reativa. Realizada hipótese diagnóstica de Doença de Crohn.

QUESTÃO 1

Indique os diagnósticos diferenciais mais compatíveis com o quadro clínico descrito:

- A) Síndrome do intestino irritável, diverticulite.
- B) Tuberculose intestinal, linfoma intestinal.
- C) Supercrescimento bacteriano, colite microscópica.
- D) Retocolite ulcerativa, isquemia mesentérica.

QUESTÃO 2

Em relação aos exames complementares, pode-se afirmar:

- A) A cápsula endoscópica é o melhor exame para avaliar a presença de estenoses intestinais.
- B) A enterorressonância é capaz de diferenciar entre estenoses inflamatórias e fibróticas.
- C) A ultrassonografia é um método incapaz de avaliar estenoses inflamatórias ou fibróticas.
- D) Além de avaliar bem as estenoses, a enterotomografia prescinde do preparo com laxativos.

QUESTÃO 3

Indique o tratamento de manutenção mais adequado para o paciente, caso a hipótese se confirme:

- A) Sulfassalazina e corticoide oral.
- B) Azatioprina e corticoide oral.
- C) Azatioprina e infliximabe.
- D) Ustequinumabe em monoterapia.

Situação-Problema: Questões de 4 a 6

Mulher, 34 anos de idade, com histórico de doença renal crônica secundária à nefropatia lúpica, submetida a transplante renal há 3 meses, comparece ao Pronto-Socorro com queixa de cefaleia intensa de início súbito há 6 horas, associada a náuseas, vômitos e visão embaçada. Relata uso de ciclosporina e prednisona como imunossupressores. Ao exame físico, apresenta-se confusa, com PA: 200x120mmHg, FC: 90bpm e edema discreto em membros inferiores. Fundo de olho revela papiledema. Tomografia computadorizada de crânio sem contraste não evidencia hemorragia ou lesão expansiva.

Responda conforme as Diretrizes da *American Heart Association*.

QUESTÃO 4

Diante do caso, indique o diagnóstico mais provável para o quadro atual:

- A) Manifestações neuropsiquiátricas do lúpus.
- B) Neuroinfecção devido à imunossupressão.
- C) Síndrome da encefalopatia posterior reversível.
- D) Acidente vascular encefálico isquêmico.

QUESTÃO 5

Indique o próximo exame complementar capaz de confirmar o diagnóstico:

- A) Angiografia por ressonância magnética de crânio.
- B) Tomografia computadorizada de crânio com contraste.
- C) Ultrassonografia transcraniana com doppler.
- D) Ressonância magnética de crânio com sequência FLAIR.

QUESTÃO 6

Identifique a conduta mais apropriada em relação à pressão arterial (PA) nesse momento:

- A) Iniciar clonidina sublingual, reduzindo a PA rapidamente.
- B) Iniciar analgesia intravenosa, reduzindo o estímulo adrenérgico e a PA.
- C) Iniciar labetalol, reduzindo a PA em 25% na primeira hora.
- D) Iniciar nitroprussiato, reduzindo a PA para 140x90mmHg em até 6 horas.

Situação-Problema: Questões de 7 a 9

Mulher, 52 anos de idade, comparece ao ambulatório de clínica médica para avaliação. Refere cansaço aos grandes esforços e dificuldades para perder peso. Não faz uso de medicações. Mãe faleceu de infarto agudo do miocárdio aos 50 anos. Ao exame físico, apresenta-se com IMC: 31kg/m^2 , circunferência abdominal: 98cm, PA: 140x90mmHg. Exames laboratoriais recentes mostram LDL: 190mg/dL, HDL: 38mg/dL, triglicerídeos: 250mg/dL, glicemia de jejum: 98mg/dL, insulina em jejum: 20mg/dL e HbA1c: 5,5%. Os exames foram repetidos, com resultados semelhantes.

Responda conforme as Diretrizes da American Heart Association.

QUESTÃO 7

Sobre o diagnóstico dessa paciente, pode-se afirmar:

- A) A elevação de LDL é um dos principais critérios para definir a Síndrome Metabólica, nesse caso, correlacionando-se a um alto risco cardiovascular.
- B) Embora a glicemia de 98mg/dL não entre como critério da Síndrome Metabólica, a paciente possui resistência à insulina, componente central desta Síndrome.
- C) O diagnóstico de Síndrome Metabólica só poderia ser confirmado com uma glicemia de jejum acima de 99mg/dL ou HbA1c acima de 5,6%.
- D) A circunferência abdominal, hipertensão arterial e IMC são suficientes para o diagnóstico de Síndrome Metabólica, prescindindo dos exames laboratoriais.

QUESTÃO 8

Diante desse caso, indique a estratégia dietética mais adequada:

- A) Dieta com redução de carboidratos (*low-carb*) associada a jejum intermitente.
- B) Dieta carnívora, com aumento do consumo de carne vermelha e gorduras saturadas.
- C) Dieta rica em fibras, com redução de açúcar refinado, gordura saturada e carne vermelha.
- D) Dieta rica em proteínas, com exclusão completa de gorduras e carboidratos.

QUESTÃO 9

A abordagem farmacológica mais indicada para tratamento inicial da dislipidemia nessa paciente é:

- A) Ciprofibrato 100mg/dia.
- B) Sinvastatina 20mg/dia.
- C) Rosuvastatina 20mg/dia.
- D) Ezetimiba 10mg/dia.

Situação-Problema: Questões de 10 a 12

Homem, 67 anos de idade, comparece à UPA com queixa de febre associada à tosse produtiva, há 3 dias, com expectoração amarelada e dispnéia progressiva. Relata calafrios e dor pleurítica no hemitórax direito. É ex-tabagista (40 anos-maço) e possui hipertensão arterial sistêmica, em uso de losartana 100mg/dia. Ao exame físico, apresenta-se com FR: 28irpm, crepitações e macicez à percussão no hemitórax direito. SatO₂: 88%. Exames laboratoriais mostram leucocitose com desvio à esquerda e PCR: 150mg/L. Radiografia de tórax evidencia consolidação no lobo inferior direito.

QUESTÃO 10

Em relação à necessidade de internação desse paciente, pode-se afirmar:

- A) Os dados clínicos fornecidos são insuficientes para indicar internação hospitalar.
- B) A internação está indicada, embora faltem dados para definir a necessidade de terapia intensiva.
- C) Segundo o CURB-65, esse paciente teria indicação de internação em terapia intensiva.
- D) A internação está indicada em Unidade de Terapia Intensiva devido à hipoxemia.

QUESTÃO 11

Indique o esquema antimicrobiano mais adequado nesse momento:

- A) Amoxicilina com clavulanato 500/125mg, VO, 8/8h.
- B) Ceftriaxona 1g, IV, de 12/12h e claritromicina 500mg, IV, uma vez ao dia.
- C) Piperacilina-tazobactam 4,5mg, IV, 8/8h.
- D) Vancomicina 1g, IV, 12/12h.

QUESTÃO 12

Identifique as complicações mais prováveis nesse paciente se o quadro não for tratado adequadamente:

- A) Derrame pleural parapneumônico, embolia pulmonar.
- B) Pneumotórax hipertensivo, hipertensão pulmonar crônica.
- C) Hipertensão pulmonar crônica, derrame pleural parapneumônico.
- D) Síndrome do desconforto respiratório agudo, embolia pulmonar.

Situação-Problema: Questões de 13 a 15

Homem, 45 anos de idade, previamente hígido, é trazido ao Pronto-Socorro após ser picado por uma abelha. Relata início súbito de prurido generalizado, dificuldade para respirar, e sensação de garganta fechando cerca de 10 minutos após a picada. Ao exame, apresenta-se agitado, com placas eritematosas difusas em tronco e membros, edema em face e língua, PA: 85x50mmHg, FC: 120bpm e SatO₂: 90%. Ausculta com sibilos difusos. O local da picada, na região do antebraço direito, apresenta eritema e edema.

QUESTÃO 13

Indique o processo fisiopatológico mais provavelmente associado ao quadro descrito:

- A) Reação anafilactoide não mediada por IgE.
- B) Hipersensibilidade mediada por imunocomplexos.
- C) Reação inflamatória por ativação do sistema complemento.
- D) Hipersensibilidade imediata mediada por IgE.

QUESTÃO 14

Indique a primeira medida a ser tomada no manejo desse paciente:

- A) Administração de hidrocortisona intravenosa.
- B) Administração de noradrenalina intravenosa.
- C) Administração de difenidramina intravenosa.
- D) Administração de adrenalina intramuscular.

QUESTÃO 15

Concomitantemente à primeira medida adotada para esse paciente, no manejo inicial deve-se

- A) administrar solução salina hipertônica, imediatamente, para reduzir o edema de língua e vias aéreas.
- B) iniciar oxigênio por máscara, nebulização com salbutamol e preparar o material para intubação, caso necessário.
- C) proceder à intubação orotraqueal imediata, uma vez que o edema de língua indica obstrução iminente.
- D) realizar cricotireoidostomia imediata, uma vez que o edema de língua indica obstrução iminente.

Situação-Problema: Questões de 16 a 18

Mulher, 35 anos de idade, comparece ao ambulatório para investigação de dores articulares persistentes, principalmente em mãos e punhos, há cerca de 6 meses. Relata fadiga constante, emagrecimento não intencional de 3kg, nesse período, e episódios de febre baixa intermitente. Refere aparecimento de manchas avermelhadas no rosto após exposição ao sol e queda de cabelo difusa. Ao exame físico, apresenta artrite em articulações metacarpofalângicas e interfalângicas proximais, além de leve edema nas mãos. Exames laboratoriais prévios mostraram hemoglobina: 11,2g/dL, plaquetas: 120.000/mm³ e leucócitos: 3.800/mm³.

Responda de acordo com a *European League Against Rheumatism* e a *American College of Rheumatology*.

QUESTÃO 16

Em relação ao diagnóstico mais provável, pode-se afirmar:

- A) Os achados clínicos e laboratoriais são suficientes para fechar o diagnóstico, prescindindo de qualquer outro exame complementar.
- B) O anticorpo citrulinado cíclico é capaz de fechar o diagnóstico por ser o anticorpo mais específico, devendo ser solicitado juntamente com o fator reumatoide.
- C) O anticorpo antinúcleo é o critério de entrada na classificação da doença, devendo, obrigatoriamente, ser positivo para fechar o diagnóstico.
- D) Os anticorpos anti-DNA de dupla hélice são mais sensíveis que o anticorpo antinúcleo, devendo ser solicitados na ausência deste.

QUESTÃO 17

Diante desse caso, indique a medida não farmacológica mais importante nesse momento:

- A) Aumento da ingestão de proteínas e vitamina E para prevenir piora da alopecia.
- B) Evitar exposição solar para prevenir piora das manifestações cutâneas e sistêmicas.
- C) Repouso de atividades físicas para prevenir piora das lesões articulares.
- D) Dieta rica em cálcio e vitamina D para prevenir osteopenia e osteoporose.

QUESTÃO 18

Indique o esquema farmacológico inicial mais adequado para essa paciente:

- A) Hidroxicloroquina associada à prednisona, em baixa dose.
- B) Leflunomida associada à prednisona, em baixa dose.
- C) Ciclofosfamida intravenosa seguida de ciclosporina.
- D) Metotrexato e anti-inflamatórios não esteroidais.

Situações-Problema	Pontuações			
	Q.1	Q.2	Q.3	Total
Questões de 1 a 3	0,4	0,3	0,3	1
Questões de 4 a 6	0,3	0,4	0,3	1
Questões de 7 a 9	0,3	0,3	0,4	1
Questões de 10 a 12	0,3	0,3	0,4	1
Questões de 13 a 15	0,3	0,4	0,3	1
Questões de 16 a 18	0,4	0,3	0,3	1



Todos os direitos reservados. Proibida a publicação ou reprodução, ainda que parcial, sem a permissão expressa da Strix Educação.



Este Caderno de Provas foi impresso em papel de florestas plantadas e 100% renováveis

