CEREMBAHIA
COMISSÃO ESTADUAL DE RESIDÊNCIA MÉDICA

Processo Seletivo Unificado de Residência Médica/Bahia 2024

▶ PROVA PARA ANO ADCIONAL EM ORTOPEDIA E TRAUMATOLOGIA

Provas: 19/11/2023

DADOS DO CANDIDATO

NOME:

INSCRIÇÃO: CADEIRA:

Strix educação

COMISSÃO ESTADUAL DE RESIDÊNCIA MÉDICA – CEREM BAHIA

Processo Seletivo Unificado de Residência Médica 2024

- Este Caderno de Prova contém 45 (quarenta e cinco) questões objetivas de múltipla escolha.
- Cada questão apresenta quatro alternativas de resposta, identificadas por A, B, C e D, sendo apenas uma correta.
- Antes de iniciar a Prova, confira a sequência das páginas e da numeração das questões do seu Caderno de Prova. Se identificar qualquer equívoco, informe-o imediatamente ao aplicador da prova.
- Leia atentamente as orientações de cada questão.
- Utilize caneta de tinta azul ou preta, fabricada em material transparente.
- As respostas das questões objetivas de múltipla escolha devem ser registradas na Folha de Respostas, conforme o exemplo:

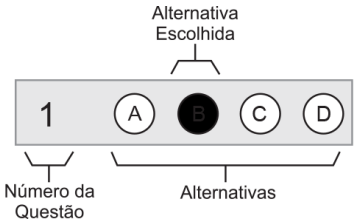

- Assine no espaço próprio da Folha de Respostas. Folha de Respostas identificada fora desse espaço implicará anulação da sua Prova e sua consequente eliminação do Processo Seletivo. Questão com resposta rasurada ou com mais de uma alternativa marcada ou marcada a lápis não será considerada.
- O tempo total para realização desta prova é de três horas, sendo o tempo mínimo de permanência do candidato em sala de prova de uma hora e trinta minutos. A saída da sala de prova com o Caderno de Prova só será permitida nos últimos trinta minutos finais do período de realização da prova.
- Ao concluir sua Prova, sinalize para o aplicador de prova, aguarde para entregar a Folha de Respostas, cumprindo os procedimentos por ele recomendados.

PROVA COM QUESTÕES OBJETIVAS	
➲ Questões de 1 a 45	
Instruções ➔	Para responder as questões, identifique **apenas uma única** alternativa correta e marque a letra correspondente na Folha de Respostas

CEREM BAHIA
COMISSÃO ESTADUAL DE RESIDÊNCIA MÉDICA

Situação-Problema: Questões de 1 a 3

Paciente, sexo feminino, 35 anos de idade, é levada ao Pronto-Socorro após queda de bicicleta há 30 minutos. A paciente relata dor em punho direito. Nega trauma craniano. No exame inicial,

A: via aérea pérvia, $SatO_2$: 99%;

B: murmúrios vesiculares bem distribuídos e sem ruídos adventícios, FR: 16ipm;

C: bulhas rítmicas e normofonéticas, FC: 80bpm, PA: 120x80mmHg, abdome indolor, pelve estável;

D: escala de coma de Glasgow=15, pupilas isocóricas e fotorreagentes;

E: deformidade em punho direito com dor à palpação. Foi realizado radiografia do membro superior direito conforme imagem apresentada.

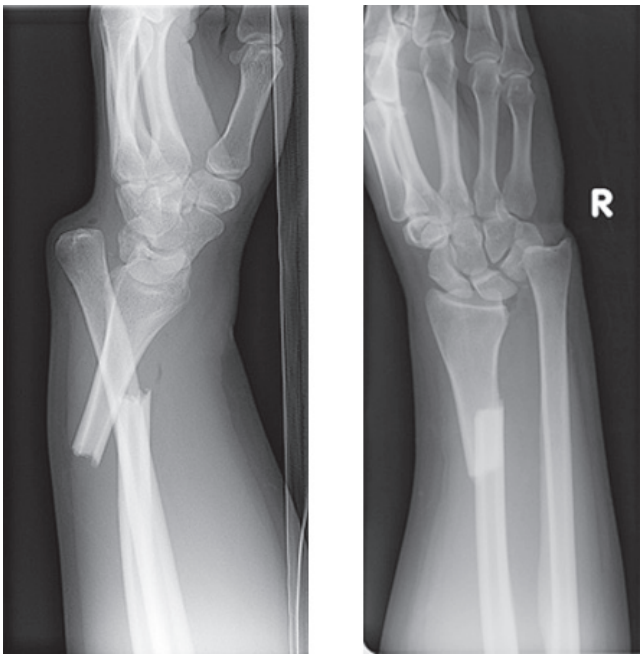

QUESTÃO 1

Diante desse caso clínico e do exame de imagem, determine a principal suspeita diagnóstica para o quadro clínico da paciente:

A) Fratura simples do rádio.
B) Fratura de Monteggia.
C) Fratura de Galeazzi.
D) Fratura de Essex-Lopresti.

QUESTÃO 2

Caso a paciente apresente dificuldade de realizar adução dos dedos da mão direita, indique a estrutura anatômica lesionada:

A) Nervo ulnar.
B) Nervo mediano.
C) Nervo radial.
D) Nervo cutâneo radial.

QUESTÃO 3

Indique a conduta terapêutica mais adequada para o tratamento dessa paciente:

A) Redução não cruenta da fratura e imobilização com aparelho gessado.
B) Redução cruenta e fixação externa por seis semanas, seguido de fixação com placa e parafuso.
C) Fixação com haste intramedular.
D) Fixação com placa e parafuso.

Situação-Problema: Questões de 4 a 6

Jovem, 16 anos de idade, sexo masculino, praticante de esportes de contato, sofreu uma lesão durante uma disputa de judô. O paciente caiu sobre o braço esquerdo e dá entrada no Pronto-Socorro apresentando edema significativo no punho esquerdo, dor intensa, palidez, ausência de pulsos, paresia e parestesia na mão esquerda. A radiografia do local não revelou fraturas ósseas.

QUESTÃO 4

De acordo com o caso, indique o melhor método inicial para estabelecimento do diagnóstico:

A) Ressonância magnética do punho e da mão esquerda.
B) Ultrassonografia Doppler do membro superior esquerdo.
C) Eletromiografia (EMG) do membro superior esquerdo.
D) Tomografia computadorizada do punho e da mão esquerda.

QUESTÃO 5

Indique a conduta imediata para o manejo desse paciente:

A) Imobilização do membro e administração de analgésicos.
B) Redução imediata da luxação, se presente.
C) Avaliação vascular urgente com possível intervenção cirúrgica.
D) Observação e reavaliação em 24 horas.

QUESTÃO 6

Após as condutas iniciais em relação à lesão, indique o foco principal no manejo, a longo prazo, do paciente:

A) Terapia com anticoagulantes.
B) Fisioterapia para recuperação da função motora.
C) Monitoramento contínuo para prevenção de trombose recorrente.
D) Cirurgia reconstrutiva, se necessário.

Situação-Problema: Questões de 7 a 9

Homem, 73 anos de idade, vítima de queda da própria altura, sofreu impacto no punho direito no momento do trauma. Ao exame físico, apresenta deformidade em dorso de garfo, edema, dor e limitação funcional neste punho. A radiografia evidencia fratura distal do rádio com desvio dorsal.

QUESTÃO 7

Considere os seguintes Critérios:

I) Idade > 60 anos.
II) Cominuição dorsal.
III) Desvio dorsal < 20º
IV) Fratura distal da ulna associada.

Identifique a alternativa que apresenta todos os Critérios de Instabilidade de LaFontaine que constituem indicação cirúrgica:

A) I, II, III.
B) I, II, IV.
C) I, III, IV.
D) II, III, IV.

QUESTÃO 8

Indique os fatores de risco para a fratura distal do rádio:

A) Redução da densidade óssea e sexo masculino.
B) Menopausa e sexo feminino.
C) Andropausa e hereditariedade.
D) Recorrência de quedas e menopausa.

QUESTÃO 9

Identifique, entre as listadas, a lesão do tipo Hutchinson, que ocorre na fratura distal do rádio:

A) Fratura metafisária.
B) Luxação rádiocarpal.
C) Fratura do estiloide radial.
D) Impacção da fileira distal do carpo.

Situação-Problema: Questões de 10 a 12

Paciente, sexo feminino, 82 anos de idade, encontra-se no 45º dia pós-operatório de artroplastia total do quadril direito, realizada devido a quadro avançado de coxartrose. Retorna para revisão com queixa de dor aos movimentos do quadril e ao deambular, associado a episódios de febre neste período. À inspeção, não é observada fístula, eritema, e a cicatriz encontra-se sem alterações.

QUESTÃO 10

Quanto aos critérios maiores para diagnóstico de infecção periprotética é correto afirmar:

A) Fístula articular não caracteriza infecção periprotética.
B) Infecção periprotética aguda ocorre somente 48h de pós-operatório.
C) D-Dímero aumentado é um critério maior e determina o diagnóstico de infecção.
D) Duas coletas com cultura positiva constituem critério maior.

QUESTÃO 11

Identifique a situação em que a artroplastia de ressecção de Girdlestone pode ser indicada, nos casos de infecção periprotética:

A) Paciente com demanda funcional alta.
B) Estoque ósseo suficiente para cirurgia de revisão protética.
C) Paciente apresenta gravidade clínica.
D) Houve sucesso no tratamento da infecção.

QUESTÃO 12

Na classificação de Tsukayama, a infecção pós-operatória precoce ocorre em até

A) 4 semanas. B) 8 semanas. C) 12 semanas. D) 14 semanas.

Situação-Problema: Questões de 13 a 15

Paciente, 79 anos de idade, sexo feminino, dá entrada na emergência hospitalar acompanhada por familiar, referindo dor na região de transição toracolombar, iniciada há 72 horas após carregar peso acentuado. Tem diagnóstico pregresso de osteoporose, já em tratamento. Nega perda de força muscular, continências preservadas, exame neurológico sem alterações.

QUESTÃO 13

Diante do caso, considere os seguintes critérios:

I) Fratura da lâmina.
II) Cifose > 30º.
III) Translação > 2,5mm.
IV) Perda da altura do corpo vertebral >50%.

Identifique, entre os critérios apresentados, aqueles que devem ser encontrados em uma radiografia para diagnóstico de uma fratura de corpo vertebral associada à lesão ligamentar posterior:

A) I, II e III. B) I, II, e IV. C) II, III e IV. D) I, III e IV .

QUESTÃO 14

Identifique o nível em que ocorre o tipo de fratura mais comum da coluna vertebral:

A) Toracolombar. B) Cervical. C) Sacral. D) Coccix.

QUESTÃO 15

Identifique nas fraturas de coluna a situação para qual deve haver indicação de ressonância nuclear magnética:

A) Fratura de dois ou mais segmentos da coluna.
B) lesões que apresentam déficit neurológico em regressão.
C) Lesão neurológica não explicada nas radiografias.
D) Sempre deve ser solicitada a ressonância nuclear magnética.

Situação-Problema: Questões de 16 a 18

Homem, 45 anos de idade, carpinteiro, está na fase inicial de convalescência após uma cirurgia de reparo do manguito rotador no ombro esquerdo. Relata dor moderada, principalmente à noite, e dificuldades com movimentos. Apesar de seguir as recomendações da equipe de fisioterapia, MSC está preocupado com a recuperação completa da funcionalidade do seu ombro para poder retornar ao trabalho. No exame físico, observa-se leve edema e limitação de movimento devido à dor e restrição articular pós-operatória. Não há sinais de infecção na incisão cirúrgica. Está utilizando paracetamol e ibuprofeno para manejo da dor. De acordo com as Diretrizes da Sociedade Brasileira de Cirurgia do Ombro e Cotovelo, em pacientes submetidos à cirurgia do manguito rotador, o Programa de Reabilitação pós-operatória é composto por cinco fases.

QUESTÃO 16

Diante do relato, identifique a fase iniciada e o principal objetivo dessa fase, após completar quatro semanas do pós-operatório:

A) Terceira fase – exercícios passivos.
B) Quinta fase – exercícios ativos resistidos.
C) Quarta fase – exercícios isocinéticos.
D) Segunda fase – ganho de amplitude de movimentos.

QUESTÃO 17

Identifique o significado do Sinal da Sobrancelha na radiografia do ombro, em AP dos pacientes portadores de síndrome do manguito rotador:

A) Lesão ligamentar subacromial.
B) Fratura por impacção do processo coracoide.
C) Esclerose subacromial.
D) Arrancamento do ligamento coracoacromial.

QUESTÃO 18

Considerando a Classificação de Neer, identifique os achados presentes em lesões do manguito rotador que indicam Estágio II:

A) Edema e hemorragia.
B) Fibrose e espessamento da bursa.
C) Lesão total do manguito rotador.
D) Osteófito subacromial.

Situação-Problema: Questões de 19 a 21

Em cirurgias ortopédicas, particularmente nas fraturas e artroplastias, a profilaxia para tromboembolismo venoso é um tópico de considerável debate entre profissionais da saúde em todo o mundo, e a avaliação de risco de pacientes submetidos a cirurgias ortopédicas agrupa os pacientes em categorias de baixo, moderado e alto risco. Essas categorias norteiam os médicos a determinar a necessidade de profilaxia e o tipo de medidas preventivas a serem adotadas para cada paciente.

QUESTÃO 19

Indique o protocolo de prevenção preferencial para os pacientes considerados de baixo risco:

A) Movimentação no leito e heparina de alto peso molecular.
B) Heparina de baixo peso molecular - 5000UI, 12/12h.
C) Heparina de alto peso molecular , 12/12h.
D) Deambulação precoce, movimentação no leito, reavaliação diária.

QUESTÃO 20

Indique os elementos que compõem a tríade de fatores responsáveis pela trombogênese, descrita por Rudolf Vichow:

A) Estase venosa, dano endotelial e hipercoagulação.
B) Estase arterial, dano endotelial e hipercoagulação.
C) Estase venosa e arterial, dano na camada externa do vaso e trombogênese.
D) Estase nas arteríolas, dano da camada média e hipercoagulação.

QUESTÃO 21

Identifique a opção medicamentosa que tem início de ação mais lento na profilaxia para o tromboembolismo:

A) Heparina de baixo peso molecular.
B) Heparina de alto peso molecular.
C) Warfarina.
D) Rivaroxabana.

Situação-Problema: Questões de 22 a 24

Instrutor de academia, 28 anos de idade, sofreu uma luxação anterior do ombro direito há seis meses, durante uma partida de basquete. Foi tratado com sucesso na época, através de redução incruenta, seguida de imobilização por duas semanas e fisioterapia. No entanto, recentemente, o paciente voltou a sofrer uma nova luxação no mesmo ombro, após um movimento brusco, enquanto levantava pesos na academia.

QUESTÃO 22

A recidiva de luxação passa a constituir indicação para o reparo cirúrgico quando ocorre:

A) Uma vez.
B) Duas vezes.
C) Três vezes.
D) Quatro vezes.

QUESTÃO 23

Sobre a lesão de Hill Sachs reverso é correto afirmar:

A) Ocorre defeito antero lateral na cabeça umeral.
B) Ocorre avulsão antero-inferior do labrum gleinoidal.
C) Ocorre fratura póstero-lateral ad cabeça umeral.
D) Ocorre defeito anteromedial na cabeça umeral.

QUESTÃO 24

Identifique a manobra de redução da luxação glenoumeral realizada com o paciente em dúbito ventral:

A) Manobra de Hipócrates.
B) Manobra de Stimson.
C) Tração, contra-tração.
D) Spaso.

Situação-Problema: Questões de 25 a 27

Menina, 10 anos de idade, sofreu queda de uma árvore. Caiu com apoio no membro superior esquerdo e sentiu uma dor intensa no antebraço esquerdo. A mãe foi chamada e a levou ao Pronto-Socorro onde foram realizados exames de radiografia. Os exames revelaram uma fratura no terço médio do antebraço esquerdo. A paciente é uma criança ativa e participa sempre de atividades recreativas na escola e no clube. A equipe médica observou tipo de fratura e mecanismo de lesão semelhantes aos comuns nessa faixa etária.

QUESTÃO 25

Sobre a epidemiologia das fraturas do antebraço nas crianças é correto afirmar:

A) O antebraço é o local mais comum de refratura na infância.
B) Crianças de mais idade apresentam refratura diafisária.
C) Crianças mais jovens apresentam refratura metafisária.
D) A fratura do pé é a mais associada à fratura do antebraço.

QUESTÃO 26

Indique o principal mecanismo de trauma associado às fraturas do antebraço na criança:

A) Trauma direto no antebraço.
B) Queda com o cotovelo fletido.
C) Queda com o cotovelo estendido.
D) Queda com torsão do antebraço.

QUESTÃO 27

A fratura do antebraço em galho-verde com desvio dorsal é reduzida colocando-se o punho em

A) pronação e flexão.
B) pronação e extensão.
C) supinação e flexão.
D) supinação e extensão.

Situação-Problema: Questões de 28 a 30

Homem, 68 anos de idade, vem apresentando um quadro progressivo de dor lombar e claudicação neurogênica nos últimos meses. Relata que a dor se intensifica ao caminhar, ou ficar em pé por períodos prolongados, e alivia quando se senta ou se curva para frente. Recentemente, começou a sentir parestesia e redução da força muscular nos membros inferiores, especialmente no lado direito, o que tem dificultado suas atividades diárias, como caminhadas e subir escadas. Antecedentes de osteoartrite e obesidade. Ao exame físico, limitação na flexão lombar e um aumento da dor na extensão. Exames de imagem, incluindo uma ressonância magnética da coluna lombar, revelam uma estenose do canal vertebral lombar, significativa, com estreitamento mais acentuado em L4-L5, resultando em compressão das raízes nervosas emergentes à direita.

QUESTÃO 28

Frente ao caso, Considere os seguintes critérios:

I) Falha do tratamento conservador.

II) Déficit neurológico agudo.

III) Progressão da deficiência neurológica.

IV) Mais de dois níveis vertebrais acometidos.

Identifique a alternativa que apresenta os critérios para indicação cirúrgica em pacientes portadores de estenose de canal:

A) I, II, III. B) I, III, IV. C) II, III, IV. D) I, II, III e IV.

QUESTÃO 29

Indique a localização que caracteriza uma estenose central:

A) Entre as articulações facetárias.

B) Na zona 1 vertebral.

C) Na região foraminal.

D) Medial ao recesso lateral.

QUESTÃO 30

Identifique a localização correspondente à zona média de Lee:

A) Recesso lateral.

B) Forame intervertebral.

C) Canal medular.

D) Região foraminal que fica ventral a pars, abaixo do pedículo.

Situação-Problema: Questões de 31 a 33

Homem, 45 anos de idade, apresenta dor no quadril direito há 90 dias; nega trauma. Relata atividade física 5 vezes na semana, duração de, aproximadamente, 60 minutos de treino, com dor maior após o treino. Ao exame físico apresenta-se sem deformidades, amplitudes de movimentos e força muscular preservadas, FADIR (+).

QUESTÃO 31

Com base nesses dados, considere as seguintes lesões

I) Bursite troncantérica.

II) Tedinopatia do glúteo médio/mínimo.

III) Coxartrose.

IV) Atrito do trato iliotibial.

Identifique a alternativa que apresenta, corretamente, as lesões que são as principais causas da dor extra-articular no quadril:

A) I, II e III. B) I, II e IV. C) I, III e IV. D) I, II, III e IV.

QUESTÃO 32

Indique a região do fêmur contra a qual o impacto femoroacetabular configura um toque anormal entre as estruturas do acetábulo:

A) Trancanter maior.

B) Trocanter menor.

C) Transição colo femoral – cabeça femoral.

D) Região metafisária.

QUESTÃO 33

O diagnóstico por imagem mais adequado na suspeita de Síndrome do impacto femoroacetabular é o realizado por:

A) Radiografia simples e cintilografia óssea do quadril.

B) Radiografia simples e tomografia computadorizada do quadril.

C) Ressonância nuclear magnética e cintilografia óssea do quadril.

D) Radiografia simples e ressonância nuclear magnética do quadril.

Situação-Problema: Questões de 34 a 36

Operário, 32 anos de idade, foi vítima de acidente de trabalho que resultou em fratura exposta na perna esquerda, foi submetido à cirurgia para redução de danos e implante de fixador externo. Após algumas semanas de recuperação, notou eritema e secreção purulenta em torno de alguns dos pinos de Shanz, acompanhadas de dor local e febre, retornando ao hospital.

QUESTÃO 34

A classificação de Willeneger e Roth, em situações semelhantes a do paciente, é util para classificar

A) pseudartroses.

B) osteomielites.

C) infecções após a fixação interna.

D) Infecções após a fixação externa.

QUESTÃO 35

Indique a conduta mais adequada no manejo infeccioso dos pinos de Shanz:

A) Remoção do fixador e fixação interna definitiva, imediatamente.

B) Uso de antibiótico, via oral, por 14 dias.

C) Conversão para fixação interna, em 2 semanas, na ausência de sinais de infecção nos trajetos dos pinos.

D) Manutenção dos pinos, pois a troca aumentará o risco de infecção e osteomielite.

QUESTÃO 36

Indique o nervo, com a respectiva localização, que merece maior atenção para que sejam reduzidas as chances de lesões vasculonervosas durante a inserção dos pinos na perna:

A) Nervo fibular – Lateral do 1/3 proximal da perna.

B) Nervo femoral - Região anterior da coxa.

C) Nervo cutâneo femoral lateral – Região inguinal.

D) Nervo obturador – Região medial da coxa.

Situação-Problema: Questões de 37 a 39

Motorista de caminhão, 39 anos de idade, sofreu acidente de trânsito sendo levado pela equipe do SAMU ao hospital. Exames de imagem revelaram uma fratura proximal cominutiva da tíbia esquerda. Ao exame inicial há edema e equimose significativos na perna esquerda, além de redução da sensibilidade e da mobilidade do pé esquerdo, sugerindo possível comprometimento neurovascular. A prioridade imediata foi estabilizar a fratura para prevenir danos adicionais e realizar uma avaliação detalhada do fluxo sanguíneo e da função nervosa na perna afetada.

QUESTÃO 37

A determinação da classificação da fratura é passo fundamental para a escolha do material de síntese. Quanto ao material, pode-se afirmar:

A) Sempre devem ser utilizadas placas bloqueadas.
B) Deve ser implantada prótese no joelho.
C) Fixador externo é a melhor opção.
D) Fraturas cominutivas podem ser tratadas, definitivamente, com fixador externo híbrido.

QUESTÃO 38

Identifique a principal lesão associada à fratura do platô tibial:

A) Ligamento colateral medial.
B) Ligamento cruzado posterior.
C) Ligamento colateral lateral.
D) Menisco lateral.

QUESTÃO 39

Indique o percentual de desenvolvimento da Síndrome Compartimental, casos como esse:

A) 10%.
B) 20%.
C) 40%.
D) 60%.

Situação-Problema: Questões de 40 a 42

Mulher, 22 anos de idade, começou a sentir dor no punho direito há algumas semanas, após partidas de tênis. Inicialmente, associou a dor ao esforço excessivo durante os treinos, mas a dor aumentou, progressivamente, especialmente após partidas mais longas. Após uma queda, na qual se apoiou com a mão direita estendida, a dor se tornou aguda e constante. Na consulta, constata-se dor concentrada na região tenar. Há dificuldade em realizar movimentos de desvio radial e flexão. Há Suspeita de fratura do escafoide. A fratura oculta do escafoide pode acontecer entre 30-40% dos casos semelhantes.

QUESTÃO 40

Em um cenário de atendimento sem Tomografia, ou Ressonância Magnética, indique a conduta a ser adotada no caso:

A) Dar alta do paciente com pedido de exame.
B) Imobilizar a região e fazer radiografia de controle em 10-14 dias.
C) Preparar para abordagem cirúrgica.
D) Aguardar 45 dias para nova avaliação.

QUESTÃO 41

Sobre a anatomia do escafoide é correto afirmar:

A) A irrigação principal vem da artéria ulnar.
B) O ramo dorsal entra pela crista dorsal e é responsável por 20 a 30% da irrigação do escafoide.
C) O ramo volar entra pelo tubérculo do escafoide e é responsável por 20 a 30% da irrigação distal.
D) Existe uma inserção tendínea no escafoide.

QUESTÃO 42

Indique o exame de imagem padrão ouro no caso de fratura oculta do escafoide:

A) Tomografia computadorizada com reconstrução 3D.
B) Ressonância nuclear magnética.
C) Radiografia em 4 incidências.
D) Ultrassonografia.

Situação-Problema: Questões de 43 a 45

Durante uma partida de futebol, um atleta ao mudar de posição bruscamente, ouviu um estalido no joelho e, imediatamente, perdeu a capacidade de se manter de pé. Durante a avaliação inicial, na beira no campo, foi constatada lesão do Ligamento Cruzado Anterior.

QUESTÃO 43

Para a avaliação do ligamento cruzado anterior no momento seguinte ao trauma, pode- se afirmar:

A) O joelho não deve ser avaliado no momento imediato ao trauma.
B) O teste de gaveta anterior tem maior valor diagnóstico.
C) O teste de Lachmann é mais indicado.
D) Devido à suspeita de fratura associada, deve ser avaliado o joelho contra-lateral também.

QUESTÃO 44

Indique o tipo de fratura que apresenta um sinal patognomônico na avaliação radiográfica do joelho, pós lesão do LCA:

A) Arrancamento do rebordo lateral da tibia.
B) Avulsão da espinha tibial.
C) Fratura da patela.
D) Abertura do espaço interarticular medial.

QUESTÃO 45

Sabe-se que as mulheres apresentam características próprias que levam à predisposição a lesão do ligamento cruzado anterior. Considere os seguintes fatores:

I) Tamanho do fêmur.
II) Estenose do *notch* intercondilar.
III) Laxidão ligamentar.
IV) *Slope* tibial aumentado.

Identifique a alternativa que apresenta os fatores predisponentes à lesão do LCA nas mulheres:

A) I, II e III
B) I, III e IV
C) II, III e IV
D) I, II, III e IV

Situações-Problema	Pontuações			
	Q.1	Q.2	Q.3	Total
Questões de 1 a 3	0,3	0,3	0,4	1
Questões de 4 a 6	0,4	0,3	0,3	1
Questões de 7 a 9	0,4	0,3	0,3	1
Questões de 10 a 12	0,3	0,4	0,3	1
Questões de 13 a 15	0,4	0,3	0,3	1
Questões de 16 a 18	0,3	0,3	0,4	1
Questões de 19 a 21	0,3	0,4	0,3	1
Questões de 22 a 24	0,3	0,4	0,3	1
Questões de 25 a 27	0,3	0,4	0,3	1
Questões de 28 a 30	0,4	0,3	0,3	1
Questões de 31 a 33	0,4	0,3	0,3	1
Questões de 34 a 36	0,4	0,3	0,3	1
Questões de 37 a 39	0,3	0,4	0,3	1
Questões de 40 a 42	0,4	0,3	0,3	1
Questões de 43 a 45	0,3	0,4	0,3	1

www.strixeducacao.com.br

Todos os direitos reservados. Proibida a publicação ou reprodução, ainda que parcial, sem a permissão expressa da Strix Educação.

Cerflor
Este Caderno de Provas foi impresso em papel de florestas plantadas e 100% renováveis