CEREMBAHIA
COMISSÃO ESTADUAL DE RESIDÊNCIA MÉDICA

Processo Seletivo Unificado de Residência Médica/Bahia 2024

► PROVA PARA ESPECIALIDADES CIRÚRGICAS

Provas: 19/11/2023

DADOS DO CANDIDATO

NOME:

INSCRIÇÃO: CADEIRA:

Strix educação

COMISSÃO ESTADUAL DE RESIDÊNCIA MÉDICA – CEREM BAHIA

Processo Seletivo Unificado de Residência Médica Bahia 2024

- Este Caderno de Prova contém 45 (quarenta e cinco) questões objetivas de múltipla escolha.
- Cada questão apresenta quatro alternativas de resposta, identificadas por A, B, C e D, sendo apenas uma correta.
- Antes de iniciar a Prova, confira a sequência das páginas e da numeração das questões do seu Caderno de Prova. Se identificar qualquer equívoco, informe-o imediatamente ao aplicador da prova.
- Leia atentamente as orientações de cada questão.
- Utilize caneta de tinta azul ou preta, fabricada em material transparente.
- As respostas das questões objetivas de múltipla escolha devem ser registradas na Folha de Respostas, conforme o exemplo:

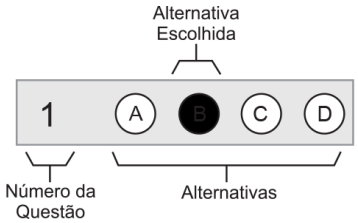

- Assine no espaço próprio da Folha de Respostas. Folha de Respostas identificada fora desse espaço implicará anulação da sua Prova e sua consequente eliminação do Processo Seletivo. Questão com resposta rasurada ou com mais de uma alternativa marcada ou marcada a lápis não será considerada.
- O tempo total para realização desta prova é de três horas, sendo o tempo mínimo de permanência do candidato em sala de prova de uma hora e trinta minutos. A saída da sala de prova com o Caderno de Prova só será permitida nos últimos trinta minutos finais do período de realização da prova.
- Ao concluir sua Prova, sinalize para o aplicador de prova, aguarde para entregar a Folha de Respostas, cumprindo os procedimentos por ele recomendados.

PROVA COM QUESTÕES OBJETIVAS

➲ Questões de 1 a 45

Instruções ➔ Para responder as questões, identifique **apenas uma única** alternativa correta e marque a letra correspondente na Folha de Respostas

CEREM BAHIA
COMISSÃO ESTADUAL DE RESIDÊNCIA MÉDICA

Situação-Problema: Questões de 1 a 3

Paciente, sexo feminino, 50 anos de idade, foi submetida à mastectomia simples direita para o tratamento de carcinoma ductal invasivo da mama há dois anos. Realizou radioterapia e quimioterapia adjuvante, finalizadas há um ano. A paciente foi encaminhada para o ambulatório de cirurgia plástica para programação da reconstrução da mama. Portadora de hipertensão arterial controlada. Ao exame físico, bom estado geral, cicatriz transversa de mastectomia em tórax à direita, ausência do complexo aréolo-papilar direito, intensa retração cicatricial e pele aderida ao gradil costal à direita; mama esquerda com volume moderado, flacidez de pele moderada, ptose grau II

QUESTÃO 1

De acordo com o caso clínico, indique o principal fator de risco para complicações precoces e tardias em relação a reconstrução da mama direita:

A) Carcinoma ductal invasivo.

B) Quimioterapia adjuvante.

C) Radioterapia adjuvante.

D) Hipertensão arterial.

QUESTÃO 2

Com base nas informações, indique a alternativa com o melhor procedimento para a reconstrução da mama direita:

A) Expansor tecidual e, após três meses, a troca por implante de silicone.

B) Retalho latíssimo do dorso com implante de silicone.

C) Enxerto de pele total e com enxerto de gordura.

D) Implante de silicone com enxerto de gordura.

QUESTÃO 3

Indique a complicação aguda mais comum nas reconstruções mamárias tardias com prótese de silicone:

A) Seroma.

B) Hematoma.

C) Contratura capsular.

D) Infecção.

Situação-Problema: Questões de 4 a 6

Paciente, sexo masculino, 25 anos de idade, é trazido pelo SAMU ao Pronto-Socorro, vítima de ferimento por arma branca em mesogástrio há 30 minutos. Paciente dá entrada referindo dor abdominal difusa. No exame inicial,

A: via aérea pérvia, $SatO_2$: 97% com cateter de O_2 15L/min;

B: murmúrios vesiculares bem distribuídos e sem ruídos adventícios, FR:18ipm;

C: bulhas rítmicas e normofonéticas, FC: 88bpm, PA: 122x72mmHg, dor abdominal difusa, sem sinais de irritação peritoneal, pelve estável e toque retal sem alterações;

D: escala de coma de Glasgow=15, pupilas isocóricas e fotorreagentes;

E: presença de ferimento de cerca de 3,0cm em mesogástrio, sem sangramento ativo.

QUESTÃO 4

Diante desse caso clínico, indique a estrutura anatômica que deve ser avaliada durante o atendimento inicial:

A) Peritônio parietal.

B) Aponeurose do abdome.

C) Músculos retos abdominais.

D) Fáscia transversalis.

QUESTÃO 5

Identifique o grau da lesão caso o paciente apresente laceração com 5,0cm de profundidade e 4,0cm de comprimento na superfície hepática:

A) Grau I.

B) Grau II.

C) Grau III.

D) Grau IV.

QUESTÃO 6

Indique o procedimento mais adequado para o tratamento da laceração de 5,0cm de profundidade no fígado:

A) Segmentectomia hepática.

B) Hepatectomia parcial.

C) Cauterizacão com bisturi elétrico.

D) Sutura com interposição de placa de politetrafluoroetileno nas bordas.

Situação Problema: Questões de 7 a 9

Paciente, sexo feminino, 35 anos de idade, é levada ao Pronto-Socorro após queda de bicicleta há 30 minutos. A paciente relata dor em punho direito. Nega trauma craniano. No exame inicial,

A: via aérea pérvia, $SatO_2$: 99%;

B: murmúrios vesiculares bem distribuídos e sem ruídos adventícios, FR:16ipm;

C: bulhas rítmicas e normofonéticas, FC: 80bpm, PA: 120x80mmHg, abdome indolor, pelve estável;

D: escala de coma de Glasgow=15, pupilas isocóricas e fotorreagentes;

E: deformidade em punho direito com dor à palpação. Foi realizado radiografia do membro superior direito conforme imagem apresentada.

QUESTÃO 7

Diante desse caso clínico e do exame de imagem, determine a principal suspeita diagnóstica para o quadro clínico da paciente:

A) Fratura simples do rádio.

B) Fratura de Monteggia.

C) Fratura de Galeazzi.

D) Fratura de Essex-Lopresti.

QUESTÃO 8

Caso a paciente apresente dificuldade de realizar adução dos dedos da mão direita, indique a estrutura anatômica lesionada:

A) Nervo ulnar.

B) Nervo mediano.

C) Nervo radial.

D) Nervo cutâneo radial.

QUESTÃO 9

Indique a conduta terapêutica mais adequada para o tratamento dessa paciente:

A) Redução não cruenta da fratura e imobilização com aparelho gessado.

B) Redução cruenta e fixação externa por seis semanas, seguido de fixação com placa e parafuso.

C) Fixação com haste intramedular.

D) Fixação com placa e parafuso.

Situação Problema: Questões de 10 a 12

Paciente, sexo feminino, 50 anos de idade, é diagnosticada com nódulo de 2,5cm na tireoide em exame de ultrassonografia de rotina. Paciente assintomática e sem comorbidades prévias. Ao exame físico, bom estado geral, corada, presença de nódulo em lobo direito da tireoide, medindo 2,5cm, indolor, endurecido e fixo; linfonodos cervicais não palpáveis. Foi realizado biópsia por punção, sendo identificado carcinoma folicular da tireoide.

QUESTÃO 10

Diante desse caso clínico e dos achados nos exames, indique os exames para completar o estadiamento da paciente:

A) Ultrassonografia de abdome e dosagem dos hormônios tireoidianos.

B) Tomografia de abdome e tórax.

C) Videolaringoscopia e dosagem dos hormônios tireoidianos e tiroglobulina.

D) Tomografia de cervical e dosagem dos hormônios tireoidianos.

QUESTÃO 11

Identifique a conduta terapêutica mais indicada, caso não sejam observadas alterações nos exames de estadiamento:

A) Tireoidectomia total mais iodoterapia.

B) Tireoidectomia parcial.

C) Tireoidectomia mais quimioterapia.

D) Iodoterapia.

QUESTÃO 12

Indique a principal suspeita diagnóstica caso a paciente evolua no pós-operatório com parestesia perioral e das mãos:

A) Hipotireoidismo.

B) Hipoparatireoidismo.

C) Hipertireoidismo.

D) Hiperparatireoidismo.

Situação Problema: Questões de 13 a 15

Paciente, sexo masculino, 65 anos de idade, hipertenso e dislipidêmico, dá entrada no Pronto-Socorro apresentando dor abdominal em epigástrio, náuseas, vômitos e dor torácica com irradiação para o membro superior esquerdo. Ao exame físico, regular estado geral, corado, FC: 120bpm, PA: 156x92mmHg, FR: 20imp; ausculta cardíaca e respiratória sem alterações; assimetria de pulsos nos membros superiores; abdome plano, flácido, dor leve à palpação de epigástrio, sem sinais de irritação peritoneal.

QUESTÃO 13

Diante desse caso clínico, indique a principal suspeita diagnóstica que justifique o quadro clínico do paciente:

A) Infarto agudo do miocárdio.

B) Aneurisma de aorta abdominal roto.

C) Úlcera péptica gástrica.

D) Dissecção aguda de aorta.

QUESTÃO 14

Identifique o exame complementar mais indicado para a elucidação diagnóstica:

A) Eletrocardiograma.

B) Angiotomografia de tórax e abdome.

C) Cateterismo cardíaco de emergência.

D) Endoscopia digestiva alta.

QUESTÃO 15

Indique a medida mais importante para evitar complicações, de longo prazo, associadas ao quadro clínico deste paciente:

A) Realizar o controle rigoroso do duplo produto cardíaco.

B) Prescrever inibidor de bomba de próton.

C) Orientar a prática de atividade física regular.

D) Controlar a dislipidemia.

Situação Problema: Questões de 16 a 18

Paciente, sexo masculino, 32 anos de idade, é regulado para Hospital de Referência com história de trauma elétrico de alta voltagem há uma semana. O paciente já foi submetido à desbridamentos seriados no hospital anterior. No momento, apresenta feridas em membro superior direito até a axila direita com perda parcial da musculatura da região; motricidade e sensibilidade preservadas; ferida com perda da fáscia em coxa esquerda.

QUESTÃO 16

Diante desse caso clínico, indique a conduta mais importante durante o atendimento inicial do trauma para evitar complicações graves:

A) Realizar a sondagem vesical de demora.

B) Realizar hidratação vigorosa e controle dos eletrólitos.

C) Prescrever inibidor de bomba de próton.

D) Realizar transfusão de dois concentrados de hemácias.

QUESTÃO 17

Identifique o procedimento mais adequado para a reconstrução da ferida da axila direita:

A) Enxerto de pele total.

B) Enxerto de pele parcial.

C) Retalho fáscio-cutâneo torácico lateral.

D) Fechamento primário.

QUESTÃO 18

Indique o procedimento imediato durante o atendimento inicial do trauma, caso esse paciente apresente dor e parestesia no antebraço direito:

A) Escarotomia.

B) Fasciotomia.

C) Desbridamento das queimaduras.

D) Analgesia e elevação do membro.

Situação Problema: Questões de 19 a 21

Paciente, sexo masculino, 15 anos de idade, é trazido pela genitora ao Pronto-Socorro com queixa de ereção, há duas horas, com dor associada. O paciente é portador de anemia falciforme. Nega outros sintomas. Ao exame físico, bom estado geral, pênis ereto com dor à palpação.

QUESTÃO 19

De acordo com o caso clínico, indique a principal suspeita diagnóstica:

A) Priaprismo de alto fluxo.

B) Priaprismo de baixo fluxo.

C) Doença de Peyronie.

D) Ereção associada a estímulo sexual.

QUESTÃO 20

Identifique o exame complementar mais indicado para a elucidação diagnóstica do caso:

A) Ultrassonografia de pênis.

B) Hemograma e microscopia com análise da morfologia das hemácias.

C) Gasometria da punção dos corpos cavernosos.

D) Arteriografia de pênis.

QUESTÃO 21

Indique a conduta terapêutica inicial mais adequada para o paciente:

A) Analgesia, hidratação e oxigênio suplementar.

B) Realizar punção para drenagem dos corpos cavernosos e infiltração de solução de adrenalina.

C) Arteriografia com embolização.

D) Cirurgia para correção da fístula arteriovenosa.

Situação Problema: Questões de 22 a 24

Paciente, sexo masculino, 70 anos de idade, é levado ao Ambulatório com queixa de olhos amarelados, urina escurecida e dor abdominal há um mês. Portador de hipertensão arterial. O paciente refere também hiporexia e perda de cerca de 5kg neste período. Ao exame físico, bom estado geral, descorado +1/+4, ictérico +2/+4; ausculta cardíaca e respiratória sem alterações; abdome plano, flácido, dor leve à palpação de epigástrio e hipocôndrio direito, sem sinais de irritação peritoneal.

QUESTÃO 22

Indique a principal suspeita diagnóstica que justifique o quadro clínico do paciente:

A) Coledocolitíase.
B) Síndrome de Mirizzi.
C) Neoplasia maligna hepática.
D) Neoplasia periampola de Vater.

QUESTÃO 23

Identifique o exame complementar mais indicado para a elucidação diagnóstica:

A) Ultrassonografia de abdome total.
B) Tomografia computadorizada de abdome.
C) Colangioressonância nuclear magnética.
D) Colangiopancreatografia retrógrada endoscópica.

QUESTÃO 24

Indique o tratamento mais adequado para este paciente, após a confirmação diagnóstica:

A) Duodenopancreatectomia.
B) Colecistectomia por videolaparoscopia com colangiografia intra-operatória.
C) Colecistectomia aberta com exploração da via biliar.
D) Colangiopancreatografia retrógrada endoscópica.

Situação Problema: Questões de 25 a 27

Jovem, 16 anos de idade, sexo masculino, praticante de esportes de contato, sofreu uma lesão durante uma disputa de judô. O paciente caiu sobre o braço esquerdo e dá entrada no Pronto-Socorro apresentando edema significativo no punho esquerdo, dor intensa, palidez, ausência de pulsos, paresia e parestesia na mão esquerda. A radiografia do local não revelou fraturas ósseas.

QUESTÃO 25

De acordo com o caso, indique o melhor método inicial para estabelecimento do diagnóstico:

A) Ressonância magnética do punho e da mão esquerda.
B) Ultrassonografia Doppler do membro superior esquerdo.
C) Eletromiografia (EMG) do membro superior esquerdo.
D) Tomografia computadorizada do punho e da mão esquerda.

QUESTÃO 26

Indique a conduta imediata para o manejo desse paciente:

A) Imobilização do membro e administração de analgésicos.
B) Redução imediata da luxação, se presente.
C) Avaliação vascular urgente com possível intervenção cirúrgica.
D) Observação e reavaliação em 24 horas.

QUESTÃO 27

Após as condutas iniciais em relação à lesão, indique o foco principal no manejo, a longo prazo, do paciente:

A) Terapia com anticoagulantes.
B) Fisioterapia para recuperação da função motora.
C) Monitoramento contínuo para prevenção de trombose recorrente.
D) Cirurgia reconstrutiva, se necessário.

Situação Problema: Questões de 28 a 30

Homem, 30 anos de idade, é trazido à Emergência após ter sofrido ferimento por arma de fogo na perna esquerda há uma hora. A entrada da bala é na coxa, com saída na região posterior da perna. O paciente está hemodinamicamente estável, mas apresenta uma perda significativa de sangue e dor intensa. O exame físico revela uma lesão arterial com sangramento ativo e evidência de queimadura ao redor do ferimento de entrada. O pulso distal está ausente no membro afetado. Uma angiografia é realizada e confirma lesão da artéria femoral.

QUESTÃO 28

Diante deste caso clínico, indique os mecanismos de lesão arterial mais associados a um ferimento por bala, como observado neste paciente:

A) Laceração direta da artéria e lesão por cavitação.

B) Espasmo arterial e formação de trombo.

C) Lesão por cisalhamento e dissecação arterial.

D) Queimadura térmica e compressão externa.

QUESTÃO 29

Indique a técnica de sutura mais apropriada para reparar a artéria femoral no caso, especificando os tipos de fios disponíveis:

A) Sutura contínua com fio de poliglactina 910 (Vicryl).

B) Sutura em pontos separados com polipropileno (Prolene).

C) Sutura contínua com fio de polidioxanona (PDS).

D) Colocação de um enxerto vascular com fio de seda.

QUESTÃO 30

Indique a principal utilidade do cateter de Fogarty durante procedimento cirúrgico em casos como esse:

A) Dilatação do vaso sanguíneo para facilitar a sutura arterial.

B) Implantação de stent para estabilizar a parede arterial danificada.

C) Administração localizada de agentes trombolíticos.

D) Remoção de coágulos sanguíneos formados na artéria lesionada.

Situação Problema: Questões de 31 a 33

Paciente, sexo masculino, 55 anos de idade, é internado apresentando edema de face, cianose facial e sensação de plenitude na cabeça, especialmente ao se inclinar. Relata ainda dispneia e tosse produtiva há várias semanas. Ao exame físico, regular estado geral, cianose em extremidades, PA: 128x82mmHg, FR: 24ipm, FC: 88bpm, estase de jugulares com edema na face e nos membros superiores; ausculta cardíaca sem alterações, ausculta respiratória com murmúrios vesiculares bem distribuídos com crepitações em bases pulmonares. Foi realizado radiografia de tórax que evidenciou massa mediastinal.

QUESTÃO 31

Diante do caso clínico, indique o diagnóstico mais provável para a massa descrita:

A) Carcinoma broncogênico.

B) Linfoma mediastinal.

C) Timoma.

D) Mesotelioma pleural.

QUESTÃO 32

Identifique a circunstância para a indicação cirúrgica em casos semelhantes:

A) Para alívio imediato dos sintomas em todos os casos.

B) Na falha do tratamento conservador com risco iminente de asfixia.

C) Como primeira linha de tratamento em casos de etiologia trombótica.

D) Em situação crônica após estabilização dos sintomas.

QUESTÃO 33

Indique a opção de tratamento minimamente invasivo para alívio dos sintomas, caso o paciente seja considerado inoperável:

A) Ligadura cirúrgica da veia cava superior.

B) Angioplastia com balão sem colocação de stent.

C) Implantação de stent na veia cava superior.

D) Escleroterapia das veias colaterais.

Situação Problema: Questões de 34 a 36

Paciente, sexo feminino, 70 anos de idade, com múltiplas comorbidades, incluindo obesidade e insuficiência renal crônica, necessita de um cateter venoso central para tratamento a longo prazo. As tentativas anteriores de inserção de cateter periférico (PICC) e cateter venoso central (CVC) foram desafiadoras devido à anatomia difícil e à falta de veias periféricas visíveis ou palpáveis.

QUESTÃO 34

Identifique a veia considerada a mais segura, e comum, para acesso venoso central em adultos:

A) Veia cefálica.

B) Veia subclávia.

C) Veia basílica.

D) Veia jugular interna.

QUESTÃO 35

Indique a medida que pode facilitar a inserção do cateter em veia periférica, em pacientes com acesso venoso central difícil:

A) Uso prolongado de torniquete para dilatar as veias.

B) Administração de fluidos intravenosos para aumentar o volume vascular.

C) Aplicação de calor local para promover a vasodilatação.

D) Elevação do membro para reduzir a pressão venosa.

QUESTÃO 36

Indique a técnica que é considerada padrão ouro para garantir a correta localização do cateter durante a inserção em um acesso venoso central:

A) Confirmação por palpação do ponto de inserção e retorno de sangue venoso.

B) Uso de ultrassonografia em tempo real.

C) Radiografia de tórax após a inserção.

D) Confirmação por auscultação da pressão venosa central.

Situação-Problema: Questões de 37 a 39

Paciente, sexo masculino, 62 anos de idade, submetido à colectomia esquerda devido a câncer de cólon, há 3 anos. Foi submetido também à radioterapia e quimioterapia adjuvantes. Foi realizada a reconstrução do trânsito intestinal há um ano. O paciente foi levado ao Pronto-Socorro com quadro de dor abdominal difusa, distensão abdominal importante, náusea, vômitos e hiporexia. Ao exame físico, regular estado geral, desidratado +1/+4, afebril; ausculta cardíaca e respiratória sem alterações; abdome distendido, flácido, dor grave à palpação difusamente, sem sinais de irritação peritoneal; toque retal sem alterações. Foi realizada uma tomografia computadorizada do abdome que evidenciou estenose da anastomose colorretal.

QUESTÃO 37

Diante desse caso clínico, indique os fatores de risco mais associados à complicação apresentada:

A) Anastomose mecânica e radioterapia.

B) Anastomose manual e infecção.

C) Anastomose mecânica e presença de doença diverticular.

D) Anastomose manual e idade avançada.

QUESTÃO 38

Indique a melhor conduta para esse paciente:

A) Injeção de corticosteroides na região estenosada.

B) Dilatação endoscópica com velas.

C) Colocação de stent metálico autoexpansível.

D) Dilatação endoscópica com balão.

QUESTÃO 39

Indique a afirmativa correta em relação ao quadro clínico:

A) A recorrência de malignidade na estenose é improvável, já que é mais frequente no primeiro ano pós-operatório.

B) A recorrência de malignidade na estenose deve ser avaliada com biópsias da região e dosagem de CEA.

C) A recorrência de malignidade na estenose deve ser avaliada se houver friabilidade e irregularidade da mucosa.

D) A recorrência de malignidade na estenose, caso confirmada, indicará realização de colostomia definitiva.

Situação-Problema: Questões de 40 a 42

Paciente, sexo masculino, 24 anos de idade, sem comorbidades, procura atendimento ambulatorial relatando que, há aproximadamente dois meses, começou a sentir dor e notou a presença de uma pequena saliência na região sacrococcígea. Nos últimos dias, a dor aumentou e, ao realizar a higiene local, notou a presença de secreção purulenta na região interglútea. Ao exame físico, presença de um pequeno orifício com secreção purulenta na região interglútea.

QUESTÃO 40

Indique a principal hipótese diagnóstica, nesse caso:

A) Infecção por vírus herpes simplex.
B) Malformação congênita.
C) Inflamação do tecido subcutâneo.
D) Proliferação anormal de células pilosas.

QUESTÃO 41

Determine o principal fator de risco associado ao quadro:

A) Doença inflamatória intestinal.
B) Infecções sexualmente transmissíveis.
C) Trauma repetitivo na região sacrococcígea.
D) Uso prolongado de antibióticos.

QUESTÃO 42

Indique a conduta mais adequada neste caso:

A) Antibioticoterapia oral.
B) Abertura do trajeto com curetagem.
C) Curativos tópicos com antimicrobianos.
D) Ressecção completa do cisto.

Situação-Problema: Questões de 43 a 45

Paciente, sexo feminino, 65 anos de idade, com antecedentes de hipertensão arterial sistêmica, é submetida a uma ultrassonografia abdominal de rotina que revela a presença de um cisto pancreático. Realizada colangiopancreatografia por ressonância magnética que evidenciou imagens de aspectos císticos esparsos pelo parênquima pancreático, a maioria infracentimétrica; umas simples e outras com finas septações intercaladas, sem componentes sólidos associados; algumas em proximidade, porém sem comunicação definitiva evidente; e outras comunicando-se com o ducto pancreático principal com calibre máximo de 3mm. A maior das lesões encontra-se em porção cefálica medindo 1,2cm. A paciente não relata sintomas específicos relacionados ao trato digestivo, como dor abdominal, icterícia ou perda de peso.

QUESTÃO 43

Diante do caso clínico, indique o diagnóstico mais provável:

A) Cistoadenoma seroso.
B) Cistoadenoma mucinoso.
C) IPMN de ducto secundário.
D) IPMN misto.

QUESTÃO 44

Indique a conduta mais adequada, segundo o consenso de Fukuoka.

A) Orientar a paciente que não há indicação de seguimento.
B) Realizar ultrassonografia endoscópica com PAAF, nesse momento.
C) Encaminhar para avaliação de ressecção cirúrgica.
D) Repetir nova CPRM em 6 meses.

QUESTÃO 45

Indique a característica mais provável do líquido intracístico:

A) CEA elevado e amilase elevada.
B) CEA baixo e CA19.9 elevado.
C) Amilase e CA 19.9 baixos.
D) CEA baixo e amilase baixa.

Situações-Problema	Pontuações			
	Q.1	Q.2	Q.3	Total
Questões de 1 a 3	0,3	0,4	0,3	1
Questões de 4 a 6	0,3	0,3	0,4	1
Questões de 7 a 9	0,3	0,3	0,4	1
Questões de 10 a 12	0,3	0,4	0,3	1
Questões de 13 a 15	0,4	0,3	0,3	1
Questões de 16 a 18	0,3	0,3	0,4	1
Questões de 19 a 21	0,3	0,3	0,4	1
Questões de 22 a 24	0,3	0,3	0,4	1
Questões de 25 a 27	0,4	0,3	0,3	1
Questões de 28 a 30	0,4	0,3	0,3	1
Questões de 31 a 33	0,4	0,3	0,3	1
Questões de 34 a 36	0,3	0,3	0,4	1
Questões de 37 a 39	0,3	0,3	0,4	1
Questões de 40 a 42	0,4	0,3	0,3	1
Questões de 43 a 45	0,4	0,3	0,3	1

www.strixeducacao.com.br

Todos os direitos reservados. Proibida a publicação ou reprodução, ainda que parcial, sem a permissão expressa da Strix Educação.

Cerflor
Este Caderno de Provas foi impresso em papel de florestas plantadas e 100% renováveis