CEREMBAHIA
COMISSÃO ESTADUAL DE RESIDÊNCIA MÉDICA

Processo Seletivo Unificado de Residência Médica/Bahia 2024

► PROVA PARA PRM EM DOR

Provas: 19/11/2023

DADOS DO CANDIDATO

NOME:

INSCRIÇÃO: CADEIRA:

Strix educação

COMISSÃO ESTADUAL DE RESIDÊNCIA MÉDICA – CEREM BAHIA

Processo Seletivo Unificado de Residência Médica 2024

- Este Caderno de Prova contém 45 (quarenta e cinco) questões objetivas de múltipla escolha.
- Cada questão apresenta quatro alternativas de resposta, identificadas por A, B, C e D, sendo apenas uma correta.
- Antes de iniciar a Prova, confira a sequência das páginas e da numeração das questões do seu Caderno de Prova. Se identificar qualquer equívoco, informe-o imediatamente ao aplicador da prova.
- Leia atentamente as orientações de cada questão.
- Utilize caneta de tinta azul ou preta, fabricada em material transparente.
- As respostas das questões objetivas de múltipla escolha devem ser registradas na Folha de Respostas, conforme o exemplo:

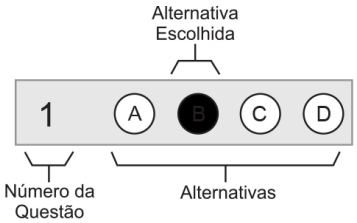

- Assine no espaço próprio da Folha de Respostas. Folha de Respostas identificada fora desse espaço implicará anulação da sua Prova e sua consequente eliminação do Processo Seletivo. Questão com resposta rasurada ou com mais de uma alternativa marcada ou marcada a lápis não será considerada.
- O tempo total para realização desta prova é de três horas, sendo o tempo mínimo de permanência do candidato em sala de prova de uma hora e trinta minutos. A saída da sala de prova com o Caderno de Prova só será permitida nos últimos trinta minutos finais do período de realização da prova.
- Ao concluir sua Prova, sinalize para o aplicador de prova, aguarde para entregar a Folha de Respostas, cumprindo os procedimentos por ele recomendados.

PROVA COM QUESTÕES OBJETIVAS	
➲ Questões de 1 a 45	
Instruções ➔	Para responder as questões, identifique **apenas uma única** alternativa correta e marque a letra correspondente na Folha de Respostas

CEREM BAHIA
COMISSÃO ESTADUAL DE RESIDÊNCIA MÉDICA

Situação-Problema: Questões de 1 a 3

Homem, 58 anos de idade, histórico de tabagismo, encontra-se internado por pneumonia, há dois dias, tendo apresentado piora clínica e necessidade de intubação orotraqueal. Procedimento realizado sem intercorrências, com tubo bem posicionado. Pouco após a intubação, o monitor mostrou uma saturação de oxigênio de 80%, mantida mesmo com FIO_2 de 100% no ventilador, que acusou aumento da resistência das vias aéreas. Checado todo o circuito do ventilador, não tendo sido encontrada obstrução. Tentativa de aspiração não demonstrou secreção importante em vias aéreas. Iniciada ventilação manual. Ausculta com murmúrios vesiculares reduzidos, além de sibilos expiratórios difusos. PA: 100x70mmHg e FC: 90bpm neste momento.

QUESTÃO 1

Entre as seguintes medicações, indique aquela que, provavelmente, foi usada na intubação e levou ao quadro descrito:

A) Fentanil.

B) Midazolam.

C) Propofol.

D) Cetamina.

QUESTÃO 2

Diante do quadro clínico, identifique quais alterações nos parâmetros de ventilação mecânica são mais esperadas e mais condizentes com o cenário:

A) Redução do pico de pressão inspiratória e aumento da pressão de platô.

B) Aumento do pico de pressão inspiratória e aumento do período expiratório.

C) Redução do pico de pressão inspiratória e aumento da pressão expiratória final.

D) Aumento do volume corrente e aumento do período expiratório.

QUESTÃO 3

Com base no caso clínico, indique a conduta inicial mais apropriada para a melhora do padrão de ventilação:

A) Aumentar a sedação e proceder a curarização.

B) Iniciar adrenalina IV e sulfato de magnésio IV.

C) Reverter a sedação com flumazenil e naloxone IV.

D) Iniciar salbutamol inalatório pelo tubo orotraqueal.

Situação Problema: Questões de 4 a 6

Homem, 72 anos de idade, encontra-se internado em uma unidade hospitalar devido a complicação de uma cirurgia ortopédica. Sua internação tem sido prolongada devido a infecções secundárias e dificuldades na recuperação pós-operatória. Durante esse período, desenvolveu uma úlcera por pressão na região sacral. Exames laboratoriais indicam anemia e hipoalbuminemia. Encontra-se bastante emagrecido, lúcido, orientado, referindo inapetência. Na última semana, vem ingerindo menos de 30% da dieta ofertada. Nega vômitos ou outras queixas. Evacuações presentes, em uso de laxativo. A úlcera sacral apresenta-se coberta por uma crosta (escara) escura, sem presença de secreção.

QUESTÃO 4

Considerando o caso, indique a conduta mais adequada em relação à úlcera sacral:

A) Solicitar avaliação cirúrgica para desbridamento instrumental da lesão.

B) Expectante, mantendo a área limpa e seca e mudança frequente de decúbito.

C) Solicitar um swab da lesão para diagnosticar possível infecção local.

D) Iniciar antibioticoterapia profilática intravenosa, ainda que não haja secreção.

QUESTÃO 5

Indique os exames laboratoriais necessários a serem solicitados para avaliação nutricional desse paciente:

A) Albumina, vitamina K, vitamina E.

B) Vitamina D, vitamina B12, perfil de ferro.

C) Hemograma completo, vitamina A, TTPa.

D) Triglicérides, enzimas pancreáticas, PTH.

QUESTÃO 6

Diante do quadro clínico, indique a terapia nutricional mais apropriada para este paciente:

A) Iniciar alimentação enteral, via sonda nasoenteral.

B) Administrar ferro e suplementos vitamínicos intravenosos.

C) Oferecer suplemento nutricional hiperproteico e hipercalórico, via oral.

D) Indicar nutrição parenteral, devido à gravidade da desnutrição.

Situação-Problema: Questões de 7 a 9

Homem, 60 anos de idade, com diagnóstico de *Diabetes Mellitus* tipo 2, há 15 anos, procura a UBS queixando-se de formigamento e sensação de dormência nos pés, piorando ao longo dos últimos meses. As queixas pioram à noite. Relata também dificuldade em controlar a glicemia, apesar de estar seguindo as orientações da dieta e tomando a medicação prescrita. Ao exame físico, observa-se sensibilidade cutânea plantar reduzida e Reflexo Aquileu reduzido bilateralmente.

Considerando as Diretrizes da Sociedade Brasileira de Diabetes,

QUESTÃO 7

Diante do quadro clínico, indique o mecanismo fisiopatológico, predominante, da queixa atual:

A) Microaneurismas perineurais.

B) Desmielinização dos axônios periféricos.

C) Compressão axonal.

D) Esclerose dos neurônios sensoriais.

QUESTÃO 8

Indique a abordagem terapêutica de primeira linha para o quadro descrito:

A) Utilização de agentes antioxidantes como a vitamina E.

B) Administração de opioides de ação central como o tramadol.

C) Prescrição de anticonvulsivantes como a gabapentina.

D) Reposição de vitamina B12 – cianocobalamina.

QUESTÃO 9

Pelo mesmo mecanismo fisiopatológico da queixa atual, é provável encontrar:

A) Ataxia e tosse.

B) Disfagia e afasia.

C) Dispneia e incontinência urinária.

D) Diarreia e disfunção erétil.

Situação-Problema: Questões de 10 a 12

Homem, 17 anos de idade, com diagnóstico de hemofilia A grave, chega à UPA acompanhado de um familiar. Queixa-se de dor e edema em joelho esquerdo, não conseguindo deambular. Relata acompanhamento médico irregular. Ao exame físico, encontra-se descorado, com FC: 98bpm, PA: 130x80mmHg, afebril. Ausculta cardiorrespiratória sem alterações. O joelho esquerdo está aumentado de volume, com sinais de derrame articular e limitação dos movimentos. Não há escoriações ou outro sinais de trauma. Ausculta cardiorrespiratória sem alterações.

QUESTÃO 10

Em relação ao quadro atual do paciente, pode-se afirmar:

A) A artrocentese é imprescindível, devido à possibilidade de artrite séptica.

B) A ausência de evidências de trauma afasta a possibilidade de hemartrose.

C) A artrocentese deve ser evitada, sendo realizada apenas se hemartrose volumosa.

D) O diagnóstico exige a artrocentese, devendo ser realizada a contagem de hemácias no líquido sinovial.

QUESTÃO 11

Diante do quadro clínico, indique a medida terapêutica imediata de primeira escolha:

A) Infusão de fator VIII intravenoso.

B) Infusão de ácido tranexâmico.

C) Transfusão de crioprecipitado.

D) Transfusão de complexo protrombínico.

QUESTÃO 12

Indique, nos exames laboratoriais desse paciente, o achado provavelmente encontrado:

A) Alargamento do tempo de protrombina e do tempo de tromboplastina parcial ativada.

B) Alargamento do tempo de protrombina e tempo de tromboplastina parcial ativada normal.

C) Alargamento do tempo de tromboplastina parcial ativada e tempo de protrombina normal.

D) Tempo de protrombina e tempo de tromboplastina parcial ativada normais.

Situação-Problema: Questões de 13 a 15

Mulher, 28 anos de idade, procedente de Salvador, procura consulta ambulatorial com queixa de desconforto abdominal recorrente há, aproximadamente, 6 meses. Relata episódios de cólica, principalmente em quadrante inferior esquerdo, associados a períodos de constipação intercalados com episódios de diarreia pastosa, sem produtos patológicos. Além disso, a paciente menciona a presença de sensação de distensão abdominal. Nega perda de peso. Exame físico sem alterações, exceto por sensibilidade à palpação profunda de fossa ilíaca esquerda.

QUESTÃO 13

Considerando o caso, indique o diagnóstico mais provável:

A) Doença celíaca.
B) Doença inflamatória intestinal.
C) Parasitose intestinal.
D) Síndrome do intestino irritável.

QUESTÃO 14

Com base nas informações, indique o mecanismo fisiopatológico predominante:

A) Inflamação e atrofia da mucosa duodenal.
B) Inflamação crônica da mucosa intestinal.
C) Má absorção de nutrientes.
D) Sensibilidade visceral aumentada.

QUESTÃO 15

Indique a opção terapêutica de primeira linha para essa paciente:

A) Agonistas dos receptores de serotonina.
B) Aminossalicilatos.
C) Dieta específica de exclusão.
D) Probióticos.

Situação-Problema: Questões de 16 a 18

Mulher, 32 anos de idade, procura atendimento ambulatorial com queixa de fadiga persistente, artralgia e erupção cutânea em áreas fotoexpostas, há seis meses. A paciente também relata episódios de febre intermitente, não aferida. Ao exame físico, a paciente apresenta-se ictérica 1+/4, descorada 2+/4, com erupção cutânea em região malar e dorso nasal, poupando o sulco nasolabial, e com dor à palpação das articulações das mãos e punhos. Observam-se ainda úlceras orais em região de palato e língua, não dolorosas. Ausculta sem alterações. Espaço de Traube ocupado.

QUESTÃO 16

Em relação ao diagnóstico de lúpus, neste caso, pela SLICC (*Systemic Lupus International Collaborating Clinics*) pode-se afirmar:

A) A presença de Coombs direto positivo fecharia o diagnóstico.
B) A presença de hipocomplementenemia fecharia o diagnóstico.
C) A presença de serosite fecharia o diagnóstico.
D) Os dados fornecidos já permitem fechar o diagnóstico de lúpus.

QUESTÃO 17

Indique os achados mais prováveis no hemograma dessa paciente:

A) Anemia microcítica e hipocrômica, com reticulócitos aumentados.

B) Anemia normocítica e normocrômica com RDW elevado.

C) Anemia microcítica e hipercrômica, com aumento de reticulócitos.

D) Anemia macrocítica, com reticulócitos aumentados e RDW elevado.

QUESTÃO 18

Com relação ao quadro, indique o tratamento farmacológico inicial:

A) Corticosteroides.

B) Azatioprina.

C) Metotrexate.

D) Hidroxicloroquina.

Situação-Problema: Questões de 19 a 21

Mulher, 65 anos de idade, procura a UPA com queixa de dispneia e tosse com expectoração amarelada, há três dias. Refere hipertensão arterial sistêmica, em uso de losartana, e tabagismo de 30 anos/maço. Ao exame físico, apresenta saturação de oxigênio de 85%, FR: 22irpm, FC: 100bpm, afebril. Ausculta cardíaca sem alterações e ausculta respiratória com murmúrios vesiculares reduzidos globalmente e sibilos difusos. Extremidades sem edema, com cianose discreta.

QUESTÃO 19

Com base no caso clínico, indique a conduta imediata mais adequada:

A) Fazer intubação orotraqueal e iniciar ventilação mecânica invasiva.

B) Realizar uma gasometria arterial e iniciar suplementação de oxigênio.

C) Realizar uma radiografia de tórax e iniciar broncodilatador.

D) Realizar uma espirometria e iniciar corticoide inalatório.

QUESTÃO 20

Indique o achado mais provável, caso essa paciente seja submetida a uma radiografia de tórax:

A) Aumento do espaço aéreo retroesternal.

B) Abaulamento das cúpulas diafragmáticas.

C) Velamento dos seios costofrênicos.

D) Redução dos espaços intercostais.

QUESTÃO 21

Identifique as medidas de primeira linha, a longo prazo, para evitar uma nova ida ao Pronto-Atendimento:

A) Uso de broncodilatadores de curta duração e vacinação contra pneumococo.

B) Uso de antibiótico profilático e cessação do tabagismo.

C) Uso de broncodilatadores de longa duração e vacinação contra Influenza.

D) Uso de corticosteroide sistêmico e mucolítico.

Situação-Problema: Questões de 22 a 24

Criança, 3 anos de idade, que se encontra na triagem do setor de Emergências por apresentar febre, dispneia e queda do estado geral há 48 horas, apresenta parada cardiorrespiratória diante da enfermeira e da técnica de enfermagem.

QUESTÃO 22

Considerando o mecanismo fisiopatológico que, mais frequentemente, causa parada cardiorrespiratória em crianças, é correto afirmar:

A) Há indicação formal de intubação orotraqueal no momento.
B) Apenas as compressões torácicas devem ser iniciadas.
C) Deve ser iniciada ventilação com bolsa-válvula-máscara.
D) Administrar adrenalina deve ser a conduta inicial.

QUESTÃO 23

A medida adequada da depressão do tórax, nas compressões torácicas, para que sejam efetivas em crianças com essa idade, corresponde a

A) um quarto do diâmetro anteroposterior do tórax.
B) um terço do diâmetro anteroposterior do tórax.
C) 2,0 a 3,0cm.
D) 5,0 a 6,0cm.

QUESTÃO 24

Sobre a administração de adrenalina na reanimação cardiorrespiratória em crianças dessa idade, de acordo com as Diretrizes atuais da *American Heart Association*, é correto afirmar que deve ser utilizada:

A) Apenas se apresentar taquicardia ventricular.
B) Em qualquer ritmo cardíaco que responda a choque.
C) Antes de iniciar RCP, se o pulso estiver inferior a 60bpm.
D) Imediatamente após identificar o ritmo, independente de qual seja.

Situação-Problema: Questões de 25 a 27

O Serviço de Atendimento Pré-Hospitalar é acionado para um acidente. O primeiro socorrista constata uma cena de acidente de trânsito, envolvendo uma criança de 5 anos. A criança estava no banco traseiro de um veículo que colidiu com outro carro. O impacto foi significativo. A criança está consciente, chorando e queixando-se de dor abdominal. Está presa na cadeirinha do carro. Há danos no veículo.

Considerando o caso, o cenário do atendimento e as diretrizes do PHTLS e ATLS:

QUESTÃO 25

Indique o parâmetro a constituir a primeira avaliação na criança:

A) A pulsação da criança.
B) A saturação de oxigênio.
C) O exame neurológico completo.
D) A permeabilidade das vias aéreas e a respiração.

QUESTÃO 26

Identifique a melhor abordagem para imobilização e transporte da criança para o hospital:

A) Imobilizar a criança na posição em que está e transportá-la na cadeirinha.
B) Realizar imobilização rígida da coluna cervical e, então, removê-la da cadeirinha.
C) Usar colar cervical na posição em que foi encontrada e transportá-la na cadeirinha.
D) Remover a criança da cadeirinha do carro e imobilizá-la na maca, em posição neutra.

QUESTÃO 27

Indique a conduta apropriada pela equipe de atendimento pré-hospitalar, em relação a avaliação da dor abdominal mencionada pela criança:

A) Realizar uma ultrassonografia abdominal, no local do acidente.

B) Evitar qualquer palpação abdominal e transportar a criança para o hospital.

C) Pressionar a área abdominal com firmeza para verificar se, realmente, há dor.

D) Realizar uma incisão abdominal de emergência para avaliar os órgãos internos.

Situação-Problema: Questões de 28 a 30

Homem, 45 anos de idade, com histórico de hipertensão arterial bem controlada, chega ao Pronto-Socorro com queixa de cefaleia súbita e intensa, iniciada há cerca de duas horas. Relata que a dor é a pior que já sentiu em sua vida, localizada principalmente na região occipital. Durante a avaliação, o paciente apresenta vômitos e confusão mental. A pressão arterial no momento da admissão é de 180x100 mmHg. A tomografia computadorizada (TC) de crânio sem contraste revela hemorragia subaracnoide com padrão de distribuição perimesencefálico. A angiotomografia cerebral não mostra aneurismas ou malformações arteriovenosas. O exame neurológico revela rigidez de nuca e déficit de consciência (Escala de Coma de Glasgow de 13 pontos).

QUESTÃO 28

Com base na apresentação clínica e nos achados dos exames, indique é o diagnóstico mais provável:

A) Hemorragia intraparenquimatosa.

B) Hemorragia subaracnoide traumática.

C) Hemorragia subaracnoide aneurismática.

D) Hemorragia subaracnoide perimesencefálica não aneurismática.

QUESTÃO 29

Indique a principal conduta terapêutica imediata para o manejo deste paciente:

A) Cirurgia para clipagem de aneurisma.

B) Controle rigoroso da pressão arterial e monitoramento neurológico.

C) Administração imediata de antifibrinolíticos.

D) Intervenção endovascular para embolização de aneurisma.

QUESTÃO 30

Indique quais são as complicações pós-operatórias mais comuns que devem ser monitoradas em pacientes submetidos a procedimentos neurocirúrgicos para hemorragia intracraniana:

A) Hidrocefalia e infecção do sistema nervoso central.

B) Epilepsia e hemorragia intraparenquimatosa secundária.

C) Vasoespasmo e infarto cerebral isquêmico.

D) Abscesso cerebral e meningite bacteriana.

Situação Problema: Questões de 31 a 33

Paciente, sexo feminino, 35 anos de idade, é levada ao Pronto-Socorro após queda de bicicleta há 30 minutos. A paciente relata dor em punho direito. Nega trauma craniano. No exame inicial,

A: via aérea pérvia, $SatO_2$: 99%;

B: murmúrios vesiculares bem distribuídos e sem ruídos adventícios, FR:16ipm;

C: bulhas rítmicas e normofonéticas, FC: 80bpm, PA: 120x80mmHg, abdome indolor, pelve estável;

D: escala de coma de Glasgow=15, pupilas isocóricas e fotorreagentes;

E: deformidade em punho direito com dor à palpação. Foi realizado radiografia do membro superior direito conforme imagem apresentada.

QUESTÃO 31

Diante desse caso clínico e do exame de imagem, determine a principal suspeita diagnóstica para o quadro clínico da paciente:

A) Fratura simples do rádio.

B) Fratura de Monteggia.

C) Fratura de Galeazzi.

D) Fratura de Essex-Lopresti.

QUESTÃO 32

Caso a paciente apresente dificuldade de realizar adução dos dedos da mão direita, indique a estrutura anatômica lesionada:

A) Nervo ulnar.

B) Nervo mediano.

C) Nervo radial.

D) Nervo cutâneo radial.

QUESTÃO 33

Indique a conduta terapêutica mais adequada para o tratamento dessa paciente:

A) Redução não cruenta da fratura e imobilização com aparelho gessado.

B) Redução cruenta e fixação externa por seis semanas, seguido de fixação com placa e parafuso.

C) Fixação com haste intramedular.

D) Fixação com placa e parafuso.

Situação Problema: Questões de 34 a 36

Jovem, 16 anos de idade, sexo masculino, praticante de esportes de contato, sofreu uma lesão durante uma disputa de judô. O paciente caiu sobre o braço esquerdo e dá entrada no Pronto-Socorro apresentando edema significativo no punho esquerdo, dor intensa, palidez, ausência de pulsos, paresia e parestesia na mão esquerda. A radiografia do local não revelou fraturas ósseas.

QUESTÃO 34

De acordo com o caso, indique o melhor método inicial para estabelecimento do diagnóstico:

A) Ressonância magnética do punho e da mão esquerda.
B) Ultrassonografia Doppler do membro superior esquerdo.
C) Eletromiografia (EMG) do membro superior esquerdo.
D) Tomografia computadorizada do punho e da mão esquerda.

QUESTÃO 35

Indique a conduta imediata para o manejo desse paciente:

A) Imobilização do membro e administração de analgésicos.
B) Redução imediata da luxação, se presente.
C) Avaliação vascular urgente com possível intervenção cirúrgica.
D) Observação e reavaliação em 24 horas.

QUESTÃO 36

Após as condutas iniciais em relação à lesão, indique o foco principal no manejo, a longo prazo, do paciente:

A) Terapia com anticoagulantes.
B) Fisioterapia para recuperação da função motora.
C) Monitoramento contínuo para prevenção de trombose recorrente.
D) Cirurgia reconstrutiva, se necessário.

Situação-Problema: Questões de 37 a 39

Homem, 55 anos de idade, chega ao Pronto-Socorro com uma súbita cefaleia de forte intensidade e declaração de "um estouro na cabeça", há 6 horas. Além da dor, apresenta náuseas e vômitos. O paciente possui histórico de hipertensão arterial sistêmica em uso irregular de medicações. No exame neurológico, apresenta-se com escala de coma de Glasgow de 15, com sinais de irritação meníngea.

QUESTÃO 37

Identifique com base na escala clínica mais utilizada para avaliar prognóstico em casos como esse, o grau em que se encontra o paciente:

A) Grau 1.
B) Grau 2.
C) Grau 3.
D) Grau 4.

QUESTÃO 38

Identifique o achado tomográfico, mais provavel de ser encontrado nesse caso:

A) Hiperdensidade na fissura inter-hemisférica e fissura sylviana.
B) Foco de hiperdensidade na interface cinza-branco do córtex.
C) Hiperdensidade em artéria cerebral média direita.
D) Espessamento e hiperdensidade meníngea difusa.

QUESTÃO 39

Indique a doença hereditária que pode estar associada a este quadro:

A) Síndrome de Down.
B) Fibrose cística.
C) Distrofia muscular de Duchenne.
D) Doença renal policística autossômica dominante.

Situação-Problema: Questões de 40 a 42

Homem, 57 anos de idade, apresenta tremor em repouso, bradicinesia, rigidez muscular e instabilidade postural há, aproximadamente, 5 anos. Apresenta boa resposta à levodopa.

QUESTÃO 40

Indique, entre as manifestações não-motoras citadas, aquelas que, mais frequentemente, estão associadas ao quadro descrito:

A) Cefaleia, afasia, náuseas.

B) Insônia, ansiedade, dispneia.

C) Depressão, diarreia, alucinações.

D) Constipação, hiposmia, sonhos vívidos.

QUESTÃO 41

Diante do caso clínico, em relação a tratamento cirúrgico, pode-se afirmar:

A) A maioria dos pacientes consegue suspender as medicações após o tratamento cirúrgico.

B) É indicado quando há comprometimento funcional, apesar de medicações otimizadas.

C) Os sintomas não motores respondem melhor do que os sintomas motores clássicos.

D) Os efeitos benéficos da cirurgia geralmente duram, em média, 5 a 10 anos.

QUESTÃO 42

Identifique os alvos anatômicos mais comuns para a estimulação cerebral profunda:

A) Núcleo caudado e núcleo pedunculopontino.

B) Cerebelo e putâmen.

C) Núcleo subtalâmico e globo pálido.

D) Hipotálamo e núcleo arqueado.

Situação-Problema: Questões de 43 a 45

Homem, 45 anos de idade, procura clinica de dor com queixas de dor crônica nas costas. Relata que a dor começou há cerca de um ano e está afetando sua qualidade de vida, tornando difícil a realização de tarefas diárias e interferindo no sono. Já tentou tratamentos convencionais, como fisioterapia e analgésicos, mas não obteve alívio duradouro. Está interessado em tentar a acupuntura como uma abordagem alternativa para aliviar sua dor. O paciente tem um histórico de trabalho sedentário, pois passa longas horas sentado em frente ao computador. Também relata algum estresse em sua vida devido a responsabilidades familiares e problemas financeiros.

QUESTÃO 43

Considerando o protocolo de seleção dos pontos de acupuntura, em uma sessão para tratar a dor do paciente, o médico visa:

A) Estimular o maior número de pontos possíveis para garantir alívio imediato.

B) Selecionar pontos contralaterais à área da dor para equilibro energético.

C) Identificar pontos que correspondam, especificamente, à localização da dor.

D) Escolher pontos com base na melhora ou piora dos sintomas do paciente.

QUESTÃO 44

Após algumas sessões de acupuntura, o paciente menciona leve formigamento no local da aplicação das agulhas, durante as sessões. Considerando esse dado, indique a conduta adequada do médico:

A) Parar o tratamento de acupuntura, pois o formigamento é um sinal de que algo está errado.

B) Ampliar o número de agulhas usadas e a área de neuroestimulação para intensificar a analgesia.

C) Substituir o tratamento de acupuntura pelo tratamento com acupressão nos pontos neuroestimuladores.

D) Informar que o formigamento é uma resposta comum e, geralmente, não representa um problema.

QUESTÃO 45

De acordo com a “Teoria do portão" pode se dizer que, em relação ao controle da dor, a acunpuntura,

A) atua bloqueando a condução das fibras de tipo Aβ mielinizadas.

B) estimula exclusivamente as fibras de tipo C para aliviar a dor.

C) ativa as fibras de tipo Aβ mielinizadas, superando a informação nocioceptiva conduzida pelas fibras de tipo C.

D) não tem influência no sistema de condução do estímulo nocioceptivo, apenas no bloqueio eferente.

Situações-Problema	Pontuações			
	Q.1	Q.2	Q.3	Total
Questões de 1 a 3	0,3	0,3	0,4	1
Questões de 4 a 6	0,4	0,3	0,3	1
Questões de 7 a 9	0,4	0,3	0,3	1
Questões de 10 a 12	0,4	0,3	0,3	1
Questões de 13 a 15	0,4	0,3	0,3	1
Questões de 16 a 18	0,4	0,3	0,3	1
Questões de 19 a 21	0,4	0,3	0,3	1
Questões de 22 a 24	0,3	0,3	0,4	1
Questões de 25 a 27	0,4	0,3	0,3	1
Questões de 28 a 30	0,4	0,3	0,3	1
Questões de 31 a 33	0,3	0,3	0,4	1
Questões de 34 a 36	0,4	0,3	0,3	1
Questões de 37 a 39	0,3	0,4	0,3	1
Questões de 40 a 42	0,3	0,4	0,3	1
Questões de 43 a 45	0,3	0,4	0,3	1

www.strixeducacao.com.br

Todos os direitos reservados. Proibida a publicação ou reprodução, ainda que parcial, sem a permissão expressa da Strix Educação.

Cerflor
Este Caderno de Provas foi impresso em papel de florestas plantadas e 100% renováveis