CEREMBAHIA
COMISSÃO ESTADUAL DE RESIDÊNCIA MÉDICA

Processo Seletivo Unificado de Residência Médica/Bahia 2024

► PROVA PARA PRM EM ANGIORRADIOLOGIA E CIRURGIA ENDOVASCULAR E PRM EM ECOGRAFIA VASCULAR COM DOPPLER

Provas: 19/11/2023

DADOS DO CANDIDATO

NOME:

INSCRIÇÃO: CADEIRA:

Strix educação

COMISSÃO ESTADUAL DE RESIDÊNCIA MÉDICA – CEREM BAHIA

Processo Seletivo Unificado de Residência Médica 2024

- Este Caderno de Prova contém 45 (quarenta e cinco) questões objetivas de múltipla escolha.
- Cada questão apresenta quatro alternativas de resposta, identificadas por A, B, C e D, sendo apenas uma correta.
- Antes de iniciar a Prova, confira a sequência das páginas e da numeração das questões do seu Caderno de Prova. Se identificar qualquer equívoco, informe-o imediatamente ao aplicador da prova.
- Leia atentamente as orientações de cada questão.
- Utilize caneta de tinta azul ou preta, fabricada em material transparente.
- As respostas das questões objetivas de múltipla escolha devem ser registradas na Folha de Respostas, conforme o exemplo:

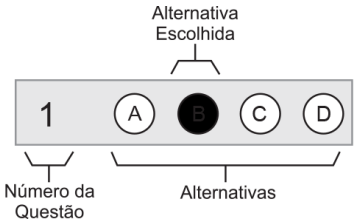

- Assine no espaço próprio da Folha de Respostas. Folha de Respostas identificada fora desse espaço implicará anulação da sua Prova e sua consequente eliminação do Processo Seletivo. Questão com resposta rasurada ou com mais de uma alternativa marcada ou marcada a lápis não será considerada.
- O tempo total para realização desta prova é de três horas, sendo o tempo mínimo de permanência do candidato em sala de prova de uma hora e trinta minutos. A saída da sala de prova com o Caderno de Prova só será permitida nos últimos trinta minutos finais do período de realização da prova.
- Ao concluir sua Prova, sinalize para o aplicador de prova, aguarde para entregar a Folha de Respostas, cumprindo os procedimentos por ele recomendados.

PROVA COM QUESTÕES OBJETIVAS	
➲ Questões de 1 a 45	
Instruções ➔	Para responder as questões, identifique **apenas uma única** alternativa correta e marque a letra correspondente na Folha de Respostas

CEREM BAHIA
COMISSÃO ESTADUAL DE RESIDÊNCIA MÉDICA

Situação-Problema: Questões de 1 a 3

Jovem, 16 anos de idade, sexo masculino, praticante de esportes de contato, sofreu uma lesão durante uma disputa de judô. O paciente caiu sobre o braço esquerdo e dá entrada no Pronto-Socorro apresentando edema significativo no punho esquerdo, dor intensa, palidez, ausência de pulsos, paresia e parestesia na mão esquerda. A radiografia do local não revelou fraturas ósseas.

QUESTÃO 1

De acordo com o caso, indique o melhor método inicial para estabelecimento do diagnóstico:

A) Ressonância magnética do punho e da mão esquerda.

B) Ultrassonografia Doppler do membro superior esquerdo.

C) Eletromiografia (EMG) do membro superior esquerdo.

D) Tomografia computadorizada do punho e da mão esquerda.

QUESTÃO 2

Indique a conduta imediata para o manejo desse paciente:

A) Imobilização do membro e administração de analgésicos.

B) Redução imediata da luxação, se presente.

C) Avaliação vascular urgente com possível intervenção cirúrgica.

D) Observação e reavaliação em 24 horas.

QUESTÃO 3

Após as condutas iniciais em relação à lesão, indique o foco principal no manejo, a longo prazo, do paciente:

A) Terapia com anticoagulantes.

B) Fisioterapia para recuperação da função motora.

C) Monitoramento contínuo para prevenção de trombose recorrente.

D) Cirurgia reconstrutiva, se necessário.

Situação-Problema: Questões de 4 a 6

Homem, 30 anos de idade, é trazido à emergência após ter sofrido ferimento por arma de fogo na perna esquerda há uma hora. A entrada da bala é na coxa, com saída na região posterior da perna. O paciente está hemodinamicamente estável, mas apresenta uma perda significativa de sangue e dor intensa. O exame físico revela uma lesão arterial com sangramento ativo e evidência de queimadura ao redor do ferimento de entrada. O pulso distal está ausente no membro afetado. Uma angiografia é realizada e confirma lesão da artéria femoral.

QUESTÃO 4

Diante deste caso clínico, indique os mecanismos de lesão arterial mais associados a um ferimento por bala, como observado neste paciente:

A) Laceração direta da artéria e lesão por cavitação.

B) Espasmo arterial e formação de trombo.

C) Lesão por cisalhamento e dissecação arterial.

D) Queimadura térmica e compressão externa.

QUESTÃO 5

Indique a técnica de sutura mais apropriada para reparar a artéria femoral no caso, especificando os tipos de fios disponíveis:

A) Sutura contínua com fio de poliglactina 910 (Vicryl).

B) Sutura em pontos separados com polipropileno (Prolene).

C) Sutura contínua com fio de polidioxanona (PDS).

D) Colocação de um enxerto vascular com fio de seda.

QUESTÃO 6

Indique a principal utilidade do cateter de Fogarty durante o procedimento cirúrgico do caso:

A) Dilatação do vaso sanguíneo para facilitar a sutura arterial.

B) Implantação de stent para estabilizar a parede arterial danificada.

C) Administração localizada de agentes trombolíticos.

D) Remoção de coágulos sanguíneos formados na artéria lesionada.

Situação-Problema: Questões de 7 a 9

Paciente, sexo feminino, 70 anos de idade, com múltiplas comorbidades, incluindo obesidade e insuficiência renal crônica, necessita de um cateter venoso central para tratamento a longo prazo. As tentativas anteriores de inserção de cateter periférico (PICC) e cateter venoso central (CVC) foram desafiadoras devido à anatomia difícil e à falta de veias periféricas visíveis ou palpáveis.

QUESTÃO 7

Identifique a veia considerada a mais segura, e comum, para acesso venoso central em adultos:

A) Veia cefálica.

B) Veia subclávia.

C) Veia basílica.

D) Veia jugular interna.

QUESTÃO 8

Indique a medida que pode facilitar a inserção do cateter em veia periférica, em pacientes com acesso venoso central difícil:

A) Uso prolongado de torniquete para dilatar as veias.

B) Administração de fluidos intravenosos para aumentar o volume vascular.

C) Aplicação de calor local para promover a vasodilatação.

D) Elevação do membro para reduzir a pressão venosa.

QUESTÃO 9

Indique a técnica que é considerada padrão ouro para garantir a correta localização do cateter durante a inserção em um acesso venoso central:

A) Confirmação por palpação do ponto de inserção e retorno de sangue venoso.

B) Uso de ultrassonografia em tempo real.

C) Radiografia de tórax após a inserção.

D) Confirmação por auscultação da pressão venosa central.

Situação-Problema: Questões de 10 a 12

Homem, 45 anos de idade, com histórico de obesidade e tabagismo, relata dor súbita e inchaço em sua perna esquerda há dois dias. Menciona uma viagem de avião, de longa duração, há uma semana. No exame físico, observa-se edema unilateral na perna esquerda, com cianose e aumento da temperatura na área afetada.

QUESTÃO 10

Indique, com base no histórico e nos achados clínicos do paciente, o diagnóstico mais provável:

A) Insuficiência venosa crônica.

B) Trombose venosa profunda.

C) Linfedema.

D) Erisipela.

QUESTÃO 11

Indique a primeira conduta mais adequada para esse caso:

A) Iniciar anticoagulação imediata.

B) Solicitar ultrassonografia Doppler dos membros inferiores.

C) Prescrever anti-inflamatórios não esteroidais.

D) Realizar imobilização dos membros inferiores.

QUESTÃO 12

A principal suspeita diagnóstica foi confirmada e há evidências de gravidade. Indique o procedimento especializado mais apropriado nesse caso:

A) Trombólise sistêmica.

B) Colocação de filtro de veia cava.

C) Venografia e possível trombectomia.

D) Continuação da anticoagulação oral.

Situação-Problema: Questões de 13 a 15

Homem, 57 anos de idade, com história de diabetes há 10 anos, última hemoglobina glicada de 10%, é admitido no hospital apresentando dor aguda e dormência em seu membro inferior esquerdo. Nega claudicação prévia. Os exames descartaram condições cardíacas agudas. Os pulsos pediosos estão presentes e simétricos. Doppler de MMII indicam sinais de ateromatose de artérias de MMII bilateralmente, com redução luminal de 45% à direita e 30% à esquerda.

QUESTÃO 13

Considerando os sintomas do paciente e os exames normais, indique o diagnóstico provável:

A) Trombose venosa profunda.

B) Isquemia aguda de membro.

C) Mononeuropatia diabética .

D) Aneurisma de artéria poplítea.

QUESTÃO 14

Indique a conduta terapêutica mais adequada para a suspeita diagnóstica principal:

A) Cirurgia para descompressão do nervo afetado.

B) Terapia com agentes antiplaquetários.

C) Avaliação para revascularização do membro.

D) Manejo conservador com controle glicêmico e analgésicos.

QUESTÃO 15

Quanto ao prognóstico desse paciente, pode-se afirmar:

A) Há alta probabilidade de recuperação completa com intervenção cirúrgica.

B) A progressão pode ser lentificada com intensificação do controle glicêmico.

C) Há alta probabilidade de progressão para amputação do membro afetado.

D) O quadro indica necessidade de intervenções vasculares futuras frequentes.

Situação-Problema: Questões de 16 a 18

Mulher, 39 anos de idade, com diagnóstico prévio de Lúpus Eritematoso Sistêmico e Síndrome Antifosfolípide, que já teve um episódio de tromboembolismo pulmonar (TEP), apresenta-se com falta de ar progressiva e cansaço há vários meses. Os sintomas incluem dispneia aos esforços e, ocasionalmente,em repouso. A paciente tem pressão arterial de 130/80mmHg, frequência cardíaca de 100bpm e saturação de oxigênio de 94% em ar ambiente. O ecocardiograma mostra aumento leve do ventrículo direito e hipertensão pulmonar moderada. Uma angiotomografia pulmonar revela sinais consistentes com tromboembolismo pulmonar crônico (CTEP).

QUESTÃO 16

Sobre a prescrição de rivaroxabana para o tratamento dessa paciente, pode-se afirmar que:

A) É a primeira linha de tratamento para pacientes com Síndrome Antifosfolípide.

B) A eficácia pode ser reduzida em pacientes com Síndrome Antifosfolípide.

C) Deve ser evitada devido ao risco aumentado de sangramento em pacientes com lúpus.

D) A dosagem deve ser dobrada em pacientes com Síndrome Antifosfolípide.

QUESTÃO 17

Considerando a natureza crônica do processo, identifique os sinais radiológicos indicativos de CTEP:

A) Bronquiectasias e padrão em mosaico com consolidações periféricas.

B) Aumento dos vasos pulmonares centrais com afilamento periférico e enfisema parasseptal.

C) Presença de trombos em vasos pulmonares com calcificação e dilatação das artérias pulmonares segmentares.

D) Sinais de cor pulmonale e derrame pleural bilateral.

QUESTÃO 18

Identifique os parâmetros hemodinâmicos obtidos através do cateterismo cardíaco que sustentam a indicação de cirurgia em casos como esse:

A) Pressão arterial pulmonar média maior que 25mmHg e resistência vascular pulmonar elevada.

B) Baixo débito cardíaco e pressão de oclusão da artéria pulmonar elevada.

C) Gradiente de pressão diastólica entre o ventrículo esquerdo e a artéria pulmonar.

D) Pressão sistólica do ventrículo direito maior que 40mmHg e pressão atrial esquerda normal.

Situação-Problema: Questões de 19 a 21

Homem, 55 anos de idade, hipertenso e tabagista, entra na Unidade de Emergência com queixa de dor torácica intensa e súbita, de início há algumas horas. A dor é descrita como 10 em 10 na classificação analógica, irradiando para as costas. EF: PA:160/90mmHg, FC:110bpm. Ausculta cardíaca revela um murmúrio diastólico leve. Rx de tórax revela aumento mediastinal.

QUESTÃO 19

Indique o próximo exame mais adequado a ser realizado para este paciente:

A) Ecocardiograma transtorácico.

B) Cateterismo cardíaco.

C) Tomografia Computadorizada (TC) de tórax com contraste.

D) Ressonância Magnética (RM) do coração.

QUESTÃO 20

Considerando o diagnóstico mais provável, indique a classicação a ser empregada e seu embasamento:

A) Classificação de Stanford que divide em Tipo A e Tipo B, dependendo do envolvimento da aorta descendente.

B) Classificação de De Bakey, que classifica as lesões em três tipos baseados no tamanho.

C) Classificação de New York Heart Association (NYHA), que divide em quatro categorias baseadas na função cardíaca.

D) Classificação de ACC/AHA, que classifica as lesões em agudas e crônicas baseadas na duração dos sintomas.

QUESTÃO 21

Identifique, entre as citadas, a técnica cirúrgica mais frequentemente utilizada no manejo de casos como esse:

A) Implante de stent aórtico endovascular.

B) Cirurgia de Bentall com substituição da válvula aórtica e reconstrução da raiz da aorta.

C) Valvoplastia mitral percutânea.

D) Aneurismectomia sem substituição valvar.

Situação-Problema: Questões de 22 a 24

Mulher, 45 anos de idade, com histórico de cefaleia recorrente, é encaminhada ao departamento de neurologia após um episódio de cefaleia súbita e severa. Não há histórico de trauma. A paciente está consciente, mas relata dor intensa. Um exame neurológico revela rigidez nucal.

QUESTÃO 22

Indique o exame radiológico considerado padrão ouro para o diagnóstico de um aneurisma cerebral:

A) Angiotomografia computadorizada (TC) de crânio.

B) Angioressonância magnética (RM) de crânio.

C) Angiografia cerebral por cateter.

D) Ultrassonografia Doppler transcraniana.

QUESTÃO 23

A paciente foi diagnosticada como portadora de aneurisma sacular na bifurcação da artéria comunicante anterior. Indique a técnica de embolização mais frequentemente utilizada no tratamento de casos como esse:

A) Embolização com espirais de platina (coiling).

B) Embolização com cianoacrilato.

C) Embolização com agentes tromboplásticos.

D) Embolização com microesferas de hidrogel.

QUESTÃO 24

Indique a complicação mais significativa associada à embolização de aneurismas cerebrais:

A) Infecção no sítio da embolização.

B) Ruptura do aneurisma durante o procedimento.

C) Hemorragia intracerebral tardia.

D) Epilepsia pós-procedimento.

Situação Problema: Questões de 25 a 27

Mulher, 38 anos de idade, procura consultório com queixa de varizes proeminentes nos membros inferiores. Relata inconveniente estético e sensação de peso nas pernas, ao final do dia, mas sem dor intensa ou complicações como trombose. Um exame físico revela varizes superficiais de calibre médio, sem sinais de insuficiência venosa crônica severa.

QUESTÃO 25

A principal indicação para o tratamento das varizes, nesse caso é:

A) Risco de evolução para dor mais intensa e edema.

B) Desconforto estético e e sensação de peso nas pernas.

C) Risco de trombose venosa e tromboembolismo.

D) Risco de úlceras venosas ou eczema varicoso.

QUESTÃO 26

Indique a conduta recomendada para o tratamento dessa paciente:

A) Cirurgia de safenectomia.

B) Aplicação de laser transdérmico.

C) Escleroterapia com espuma.

D) Uso contínuo de meias de compressão.

QUESTÃO 27

Especifique uma das complicações possíveis do tratamento estético de varizes com escleroterapia:

A) Desenvolvimento de trombose venosa profunda.

B) Hiperpigmentação temporária na área tratada.

C) Insuficiência renal aguda.

D) Aumento significativo do calibre das varizes tratadas.

Situação-Problema: Questões de 28 a 30

Homem, 22 anos de idade, negro, apresenta-se à clínica com uma úlcera dolorosa na região maleolar lateral do tornozelo esquerdo. A úlcera tem, aproximadamente, 3cm de diâmetro, com margens irregulares e base necrótica. O paciente relata que a lesão começou como uma pequena área de pele endurecida que progrediu para a úlcera atual ao longo de várias semanas. Também menciona episódios frequentes de dor intensa nas extremidades, no tórax e no abdome, com resolução posterior, e fadiga. Não há histórico de trauma no local da úlcera.

QUESTÃO 28

Indique o diagnóstico mais provável para esta úlcera:

A) Úlcera venosa devido à insuficiência venosa crônica.

B) Úlcera arterial associada à doença arterial periférica.

C) Úlcera neuropática, típica de neuropatia periférica.

D) Úlcera relacionada à anemia falciforme.

QUESTÃO 29

Identifique a conduta mais adequada para tratamento da úlcera descrita:

A) Imunossupressores e corticosteroides tópicos.

B) Terapia de compressão e cuidados locais da úlcera.

C) Antibióticos de largo espectro e antivirais.

D) Transfusões sanguíneas regulares e quimioterapia.

QUESTÃO 30

Com relação ao emprego de oxigênio hiperbárico nesse tratamento, pode-se afirmar:

A) O oxigênio hiperbárico é o tratamento de primeira linha devendo ser usado sempre que possivel.

B) A terapia com oxigênio hiperbárico pode melhorar a oxigenação dos tecidos e auxiliar na cicatrização da úlcera.

C) O tratamento com oxigênio hiperbárico deve ser evitado devido ao risco aumentado de hiperoxemia e toxicidade.

D) A terapia com oxigênio hiperbárico é eficaz na redução da dor, mas não tem impacto na cicatrização da úlcera.

Situação-Problema: Questões de 31 a 33

Homem, 45 anos de idade, é admitido com dor intensa no quadrante superior esquerdo do abdômen, iniciada há dois dias. Relata um aumento progressivo da dor que, agora, se tornou constante e severa. Não tem histórico de trauma abdominal ou cirurgia recente. Exame físico revela sensibilidade significativa no hipocôndrio esquerdo e sinais de distensão abdominal. Exames laboratoriais mostram leucocitose e elevação discreta das enzimas hepáticas. Uma tomografia computadorizada (TC) do abdômen revela trombose na veia esplênica e aumento de tamanho do baço.

QUESTÃO 31

Com base nas informações apresentadas nesse caso, indique a alteração genética que deve ser pesquisada no paciente:

A) Mutação do gene HFE.

B) Deficiência de alfa-1 antitripsina.

C) Mutação do gene JAK2.

D) Polimorfismo do gene da apolipoproteína E.

QUESTÃO 32

Indique o tempo máximo, desde o início dos sintomas, para realização segura e eficaz de trombolise intravascular como tratamento único para esse paciente:

A) Dentro de 6 horas.

B) Dentro de 12 horas.

C) Dentro de 24 horas.

D) Dentro de 48 horas.

QUESTÃO 33

Identifique a complicação tardia, mais frequente, que se observa em casos como esse:

A) Varizes de fundo gástrico.

B) Policitemia.

C) Infecções por germes capsulados.

D) Pancreatite crônica.

Situação-Problema: Questões de 34 a 36

Homem, 55 anos de idade, é internado com edema de face, cianose facial e sensação de plenitude na cabeça, especialmente ao se inclinar. Relata ainda dispneia e tosse produtiva há várias semanas. O exame físico revela estase de jugulares com edema na face e nos braços superiores. Uma radiografia de tórax sugere uma massa mediastinal.

QUESTÃO 34

Diante desse caso, indique o diagnóstico mais provável para a massa descrita:

A) Carcinoma broncogênico.

B) Linfoma mediastinal.

C) Timoma.

D) Mesotelioma pleural.

QUESTÃO 35

Identifique a circunstância na qual se faz indicação cirúrgica em casos semelhantes:

A) Para alivio imediato dos sintomas em todos os casos.

B) Na falha do tratamento conservador com risco iminente de asfixia.

C) Como primeira linha de tratamento em casos de etiologia trombótica.

D) Em situação crônica após estabilização dos sintomas.

QUESTÃO 36

Indique a opção de tratamento, minimamente invasivo, para alivio dos sintomas, considerando que o paciente é inoperável:

A) Ligadura cirúrgica da veia cava superior.

B) Implantação de stent na veia cava superior.

C) Angioplastia com balão, sem colocação de stent.

D) Escleroterapia das veias colaterais.

Situação-Problema: Questões de 37 a 39

Homem, 45 anos de idade, em pós-operatório de hemicolectomia direita por tumor, está recebendo medicações através de um cateter venoso central (CVC) implantado na subclávia. A enfermagem menciona inchaço ao redor do local de inserção do cateter e dificuldade em administrar medicações através desse equipamento. Não há sinais de infecção no local da inserção, mas o paciente relata dor na tentativa de infundir fluidos.

QUESTÃO 37

Indique o procedimento mais seguro para verificar a perda de patência do cateter:

A) Administração de solução salina sob pressão através do cateter.

B) Aspiração de sangue através do cateter.

C) Medição da pressão venosa central (PVC).

D) Palpação do local de inserção do cateter.

QUESTÃO 38

Indique a estratégia mais eficaz para prevenir complicações como perda de patência em cateter venoso central, além dos cuidados na administração de medicações:

A) Uso rotineiro de heparina para lavagem do cateter.

B) Limpeza diária do local de inserção com álcool.

C) Administração regular de antibióticos.

D) Mudança frequente do cateter a cada semana.

QUESTÃO 39

Especifique o intervalo de tempo recomendado para a troca de um cateter venoso central comum:

A) A cada 48 horas.

B) A cada 7 dias.

C) A cada 14 dias.

D) Sem intervalo de tempo definido; baseada em indicações clinicas.

Situação-Problema: Questões de 40 a 42

Homem, 65 anos de idade com insuficiência renal crônica avançada, está em preparação para iniciar a hemodiálise regular. Devido a sua condição renal, é recomendado que tenha uma fistula arteriovenosa criada para facilitar o acesso vascular. O paciente tem veias e artérias saudáveis nos braços, sem histórico prévio de cirurgia vascular ou procedimentos invasivos na área.

QUESTÃO 40

Indique a técnica mais comumente utilizada para a criação de uma fístula arteriovenosa para hemodiálise, como sugerido nesse caso:

A) Anastomose, lado a lado, entre a artéria radial e a veia cefálica no antebraço.

B) Conexão entre a artéria braquial e a veia basílica com transposição venosa.

C) Criação de uma fístula arteriovenosa utilizando um segmento de veia reversa.

D) Uso de enxerto sintético para conectar a artéria radial à veia radial.

QUESTÃO 41

Identifique o tempo necessário para maturação de fístula arteriovenosa, antes que possa ser usada para hemodiálise:

A) 24 a 72 horas.

B) 1 a 2 semanas.

C) 2 a 3 meses.

D) 6 a 12 meses.

QUESTÃO 42

Identifique a complicação que, mais comumente, acontece após a confecção de uma fístula arteriovenosa para hemodiálise:

A) Insuficiência cardíaca congestiva.

B) Hipertensão intracraniana.

C) Trombose da fístula.

D) Estenose da fístula.

Situação-Problema: Questões de 43 a 45

Mulher,50 anos de idade, internada para tratamento de uma infecção pulmonar complexa, possui um cateter central de inserção periférica (PICC) há três semanas. Recentemente começou a apresentar febre, calafrios e rubor em torno do local de inserção do PICC no braço esquerdo. Além disso, há sensibilidade ao longo do trajeto do cateter. Os exames de sangue mostram elevação dos leucócitos, e a cultura do local de inserção do PICC está pendente. A paciente ainda precisa do acesso venoso para a administração de antibióticos de longa duração.

QUESTÃO 43

Indique o agente etiológico mais provavelmente relacionado à infecção de cateter central de inserção periférica (PICC) em pacientes hospitalizados:

A) *Escherichia coli*.

B) *Staphylococcus aureus, incluindo MRSA*.

C) *Pseudomonas aeruginosa*.

D) *Clostridium difficile*.

QUESTÃO 44

Considerando a necessidade de manutenção do acesso venoso, indique a abordagem de tratamento mais apropriada para uma infecção relacionada ao PICC:

A) Remoção imediata do PICC e administração de antibióticos de amplo espectro.

B) Manutenção do PICC e aplicação tópica de antibióticos no local de inserção.

C) Troca do PICC sobre um fio-guia, seguida de terapia antibiótica.

D) Limpeza intensiva do local de inserção sem remoção do PICC.

QUESTÃO 45

Indique a medida mais eficaz de profilaxia para prevenir infecções relacionadas a PICCs:

A) Uso rotineiro de coberturas antibióticas no local de inserção.

B) Troca periódica do PICC, a cada 10 dias.

C) Técnicas assépticas rigorosas durante a inserção e manipulação do cateter.

D) Administração profilática de antibióticos sistêmicos.

Situações-Problema	Pontuações			
	Q.1	Q.2	Q.3	Total
Questões de 1 a 3	0,4	0,3	0,3	1
Questões de 4 a 6	0,4	0,3	0,3	1
Questões de 7 a 9	0,3	0,3	0,4	1
Questões de 10 a 12	0,3	0,3	0,4	1
Questões de 13 a 15	0,4	0,3	0,3	1
Questões de 16 a 18	0,3	0,4	0,3	1
Questões de 19 a 21	0,3	0,4	0,3	1
Questões de 22 a 24	0,3	0,4	0,3	1
Questões de 25 a 27	0,3	0,3	0,4	1
Questões de 28 a 30	0,3	0,3	0,4	1
Questões de 31 a 33	0,4	0,3	0,3	1
Questões de 34 a 36	0,3	0,4	0,3	1
Questões de 37 a 39	0,4	0,3	0,3	1
Questões de 40 a 42	0,4	0,3	0,3	1
Questões de 43 a 45	0,3	0,4	0,3	1

www.strixeducacao.com.br

Todos os direitos reservados. Proibida a publicação ou reprodução, ainda que parcial, sem a permissão expressa da Strix Educação.

Cerflor
Este Caderno de Provas foi impresso em papel de florestas plantadas e 100% renováveis