CEREMBAHIA
COMISSÃO ESTADUAL DE RESIDÊNCIA MÉDICA

Processo Seletivo Unificado de Residência Médica/Bahia 2024

► PROVA PARA ESPECIALIDADES MASTOLOGIA

Provas: 19/11/2023

DADOS DO CANDIDATO

NOME:

INSCRIÇÃO: CADEIRA:

Strix educação

COMISSÃO ESTADUAL DE RESIDÊNCIA MÉDICA – CEREM BAHIA

Processo Seletivo Unificado de Residência Médica 2024

- Este Caderno de Prova contém 45 (quarenta e cinco) questões objetivas de múltipla escolha.
- Cada questão apresenta quatro alternativas de resposta, identificadas por A, B, C e D, sendo apenas uma correta.
- Antes de iniciar a Prova, confira a sequência das páginas e da numeração das questões do seu Caderno de Prova. Se identificar qualquer equívoco, informe-o imediatamente ao aplicador da prova.
- Leia atentamente as orientações de cada questão.
- Utilize caneta de tinta azul ou preta, fabricada em material transparente.
- As respostas das questões objetivas de múltipla escolha devem ser registradas na Folha de Respostas, conforme o exemplo:

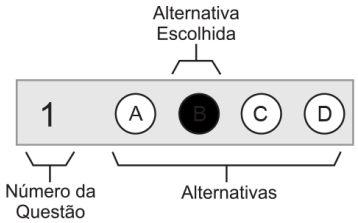

- Assine no espaço próprio da Folha de Respostas. Folha de Respostas identificada fora desse espaço implicará na anulação da sua Prova e sua consequente eliminação do Processo Seletivo. Questão com resposta rasurada ou com mais de uma alternativa marcada ou marcada a lápis não será considerada.
- O tempo total para realização desta prova é de três horas, sendo o tempo mínimo de permanência do candidato em sala de prova de uma hora e trinta minutos. A saída da sala de prova com o Caderno de Prova só será permitida nos últimos trinta minutos finais do período de realização da prova.
- Ao concluir sua Prova, sinalize para o aplicador de prova, aguarde para entregar a Folha de Respostas, cumprindo os procedimentos por ele recomendados.

PROVA COM QUESTÕES OBJETIVAS	
➲ Questões de 1 a 45	
Instruções ➔	Para responder as questões, identifique **apenas uma única** alternativa correta e marque a letra correspondente na Folha de Respostas

CEREM BAHIA
COMISSÃO ESTADUAL DE RESIDÊNCIA MÉDICA

Situação-Problema: Questões de 1 a 3

Adolescente, 15 anos de idade, vai em ginecologista referindo irregularidade menstrual. Menarca: 14 anos de idade. Nunca teve relações sexuais. Refere fluxo menstrual normal e nega dismenorreia. Trouxe anotações com os ciclos dos últimos meses e seus intervalos entre as menstruações:

Março	Abril	Maio	Junho	Julho	Agosto
22 dias	26 dias	30 dias	23 dias	28 dias	30 dias

Considerando que essa é a primeira consulta ginecológica da paciente, o médico deve, também, orientar a paciente quanto à fisiologia do ciclo reprodutivo feminino.

QUESTÃO 1

Indique a melhor conduta preconizada para o caso:

A) Tranquilizar a paciente, informando que existe ainda imaturidade do eixo hipotálamo-hipófise-ovariano.

B) Confirmar irregularidade menstrual e solicitar ultrassom pélvico para afastar a presença de lesões ovarianas.

C) Confirmar irregularidade menstrual e prescrever contraceptivo hormonal combinado para controle dos intervalos menstruais.

D) Confirmar irregularidade menstrual e solicitar FSH, LH,Prolactina, progesterona e TSH.

QUESTÃO 2

Esclarecer para a paciente que a primeira fase do ciclo ovariano e a do ciclo uterino estão representadas, respectivamente, pelas denominações

A) lútea e secretiva.

B) proliferativa e folicular.

C) folicular e proliferativa.

D) secretiva e lútea.

QUESTÃO 3

Informar para a adolescente que a segunda fase do ciclo, o período pós-ovulação, leva a uma elevação dos níveis hormonais de

A) Estradiol.

B) LH.

C) FSH.

D) Progesterona.

Situação-Problema: Questões de 4 a 6

Dois jovens, ela 25 anos e ele 26 anos de idade, tiveram uma relação sexual há 2 dias e utilizaram preservativo, porém perceberam que a camisinha havia estourado durante o ato sexual. Ela, nuligesta, está preocupada, pois isso nunca havia acontecido e estava no período fértil. A gestação nesse momento não seria desejada. Ela é hipertensa desde os 22 anos de idade, bem controlada, sem outras comorbidades.

QUESTÃO 4

Com base nas informações, indique o risco de uma gestação nesse caso:

A) < 5% e por isso a paciente deve ser tranquilizada.
B) > 50%, já que estava em período fértil.
C) > 10% e < 15%, pois foi a primeira vez que isso aconteceu.
D) Em torno de 18% a 20%, apesar do período fértil, pela idade da paciente.

QUESTÃO 5

Visando redução de risco de gestação, indique a melhor conduta no momento:

A) Aguardar a chegada da menstruação e iniciar contraceptivo hormonal combinado, para maior segurança do casal nos próximos ciclos.
B) Prescrever levonorgestrel, 1,5mg, via oral, dose única e uso imediato.
C) Aguardar a chegada da menstruação e iniciar contraceptivo hormonal somente com progestágeno, já que a paciente é hipertensa.
D) Manter o uso de condom e informar sobre os riscos e benefícios de outros métodos para escolha do casal, já que a"pílula do dia seguinte", após dois dias, não terá efeito.

QUESTÃO 6

Visando a redução de risco de infecção por sífilis, indique a conduta para o momento:

A) Realizar sorologia para sífilis após duas semanas do coito e, se positiva, tratar com Penicilina G Benzatina, 1,2 milhões UI, intramuscular, dose única.
B) Tratar imediatamente com Penicilina G Benzatina, 1,2 milhões UI, intramuscular, em cada glúteo, em dose única.
C) Realizar sorologia para sífilis após duas semanas do coito e, se positiva, tratar com Penicilina G Benzatina, 1,2 milhões UI, intramuscular, uma vez por semana por 3 semanas.
D) Tratar imediatamente com Penicilina G Benzatina, 1,2 milhões UI, intramuscular, em cada glúteo e repetir após uma semana.

Situação-Problema: Questões de 7 a 9

Mulher, 26 anos de idade, iniciou vida sexual há 2 anos e vem pela primeira vez ao ginecologista para avaliação ginecológica geral. Nega comorbidades ou queixas. Vem em uso de condom como método contraceptivo.

QUESTÃO 7

De acordo com as orientações do Ministério da Saúde, nesse caso a conduta para prevenção do câncer de colo uterino, além da consulta ginecológica geral, deve ser:

A) Planejar a coleta de colpocitologia oncótica para 4 anos, pois a realização do preventivo começa após os 30 anos de idade.
B) Realizar a coleta de colpocitologia oncótica, mesmo que a paciente esteja sem queixas.
C) Realizar, no período da consulta, colposcopia associada a colpocitologia oncótica.
D) Realizar, no período da consulta, a colposcopia, fazendo a colpocitologia se houver alterações.

QUESTÃO 8

O rastreamento do câncer de colo do útero deve ser realizado, quando iniciado, com intervalo:

A) Trianual.
B) Anual e, após dois resultados, negativos, aprazar a cada 3 anos.
C) Bianual.
D) Anual e após dois resultados negativos, aprazar a cada 2 anos.

QUESTÃO 9

Para a coleta do Papanicolau em lâmina fosca, o procedimento recomendado é:

A) Utilizar a escovinha no fundo vaginal e em região de ectocérvice e, em seguida, no orifício externo do colo uterino, finalizando o procedimento.
B) Utilizar a espátula de Ayres na região de ectocérvice e junção escamo-colunar e, em seguida, rodar a escovinha endocervical no introito do orifício externo do colo uterino.
C) Utilizar a escovinha na região de ectocérvice e junção escamo-colunar e, em seguida , rodar a espátula no introito do orifício externo do colo uterino.
D) Utilizar a espátula no fundo vaginal e em região de ectocérvice e, em seguida, no orifício externo do colo uterino finalizando o procedimento.

Situação-Problema: Questões de 10 a 12

Mulher, 40 anos de idade, sem comorbidades, durante o banho percebe nodulação em mama direita. Vai em consulta com mastologista para ser examinada. Refere que na família possui duas tias com histórico de câncer de ovário e que sua mãe teve diagnóstico de câncer de mama antes dos 50 anos de idade.

QUESTÃO 10

Sabendo-se que a mulher realizou a mamografia complementada por ultrassonografia mamária e que ambas evidenciaram um nódulo sólido de 1,0cm, classificado como categoria 4 de BIRADS, a conduta adequada é realizar

A) novo exame de imagem em 6 meses.
B) ressonância magnética complementar das mamas.
C) biópsia aspirativa por agulha fina (PAAF).
D) biópsia por agulha grossa (Core Biopsy).

QUESTÃO 11

Identifique os fatores de risco bem estabelecidos para câncer de mama:

A) Menarca tardia e ingestão regular de bebida alcoólica.
B) Tabagismo e obesidade central.
C) Menopausa precoce e menarca precoce.
D) Mutação BRCA1 e BRCA2.

QUESTÃO 12

Com relação aos exames de rastreamento e diagnóstico para câncer de mama, pode-se afirmar

A) A ultrassonografia é o método de escolha para rastreamento na população.
B) A mamografia só deve ser realizada em mulheres com fatores de risco para câncer de mama.
C) Mulheres com histórico de câncer de mama em parentes de primeiro grau devem fazer mamografia a partir de 35 anos de idade.
D) A ultrassonografia é melhor para avaliação de microcalcificações agrupadas do que a mamografia.

Situação-Problema: Questões de 13 a 15

Paciente, sexo feminino, 50 anos de idade, foi submetida à mastectomia simples direita para o tratamento de carcinoma ductal invasivo da mama há dois anos. Realizou radioterapia e quimioterapia adjuvante, finalizadas há um ano. A paciente foi encaminhada para o ambulatório de cirurgia plástica para programação da reconstrução da mama. Portadora de hipertensão arterial controlada. Ao exame físico, bom estado geral, cicatriz transversa de mastectomia em tórax à direita, ausência do complexo aréolo-papilar direito, intensa retração cicatricial e pele aderida ao gradil costal à direita; mama esquerda com volume moderado, flacidez de pele moderada, ptose grau II

QUESTÃO 13

De acordo com o caso clínico, indique o principal fator de risco para complicações precoces e tardias em relação a reconstrução da mama direita:

A) Carcinoma ductal invasivo.

B) Quimioterapia adjuvante.

C) Radioterapia adjuvante.

D) Hipertensão arterial.

QUESTÃO 14

Com base nas informações, indique a alternativa com o melhor procedimento para a reconstrução da mama direita:

A) Expansor tecidual e, após três meses, a troca por implante de silicone.

B) Retalho latíssimo do dorso com implante de silicone.

C) Enxerto de pele total e com enxerto de gordura.

D) Implante de silicone com enxerto de gordura.

QUESTÃO 15

Indique a complicação aguda mais comum nas reconstruções mamárias tardias com prótese de silicone:

A) Seroma.

B) Hematoma.

C) Contratura capsular.

D) Infecção.

Situação-Problema: Questões de 16 a 18

Paciente, sexo feminino, 50 anos de idade, é diagnosticada com nódulo de 2,5cm na tireoide em exame de ultrassonografia de rotina. Paciente assintomática e sem comorbidades prévias. Ao exame físico, bom estado geral, corada, presença de nódulo em lobo direito da tireoide, medindo 2,5cm, indolor, endurecido e fixo; linfonodos cervicais não palpáveis. Foi realizado biópsia por punção, sendo identificado carcinoma folicular da tireoide.

QUESTÃO 16

Diante desse caso clínico e dos achados nos exames, indique os exames para completar o estadiamento da paciente:

A) Ultrassonografia de abdome e dosagem dos hormônios tireoidianos.

B) Tomografia de abdome e tórax.

C) Videolaringoscopia e dosagem dos hormônios tireoidianos e tiroglobulina.

D) Tomografia de cervical e dosagem dos hormônios tireoidianos.

QUESTÃO 17

Identifique a conduta terapêutica mais indicada, caso não sejam observadas alterações nos exames de estadiamento:

A) Tireoidectomia total mais iodoterapia.

B) Tireoidectomia parcial.

C) Tireoidectomia mais quimioterapia.

D) Iodoterapia.

QUESTÃO 18

Indique a principal suspeita diagnóstica caso a paciente evolua no pós-operatório com parestesia perioral e das mãos:

A) Hipotireoidismo.

B) Hipoparatireoidismo.

C) Hipertireoidismo.

D) Hiperparatireoidismo.

Situação-Problema: Questões de 19 a 21

Mulher, 54 anos de idade, foi diagnosticada com câncer de mama T2N0, Luminal B. Relata que tem histórico familiar para câncer de mama,

QUESTÃO 19

Em relação ao tumor T2N0, é correto afirmar:

A) até 2cm de diâmetro e os linfonodos próximos estão livres.

B) entre 2cm e 5cm e os linfonodos próximos estão livres.

C) mais de 5cm e avaliação linfonodal está comprometida, sendo necessário exame complementar para melhor avaliação.

D) entre 2cm e 5cm e os linfonodos próximos estão comprometidos.

QUESTÃO 20

Sobre o tumor subtipo molecular luminal B é correto o que se afirma em

A) Possui receptor hormonal negativo e expressa a proteína Her2; possui, também, um nível mais acelerado de proliferação celular.

B) Possui receptor hormonal positivo e não expressa a proteína Her2. Possui um nível mais acelerado de proliferação celular.

C) Possui receptor hormonal negativo e não expressa a proteína Her2. Possui um nível mais lento de proliferação celular.

D) Possui receptor hormonal positivo e expressa a proteína Her2, possui, também, um nível mais lento de proliferação celular.

QUESTÃO 21

São terapias medicamentosas indicadas para tumores Luminal B:

A) Anastrozol, tucatinibe, letrozol.

B) Letrozol, anastrozol, tamoxifeno.

C) Tamoxifeno, lapatinib, trastuzumabe.

D) Tucatinibe, fulvestrant, exemestano.

Situação-Problema: Questões de 22 a 24

Paciente, sexo masculino, 32 anos de idade, é regulado para Hospital de Referência com história de trauma elétrico de alta voltagem há uma semana. O paciente já foi submetido à desbridamentos seriados no hospital anterior. No momento, apresenta feridas em membro superior direito até a axila direita com perda parcial da musculatura da região; motricidade e sensibilidade preservadas; ferida com perda da fáscia em coxa esquerda.

QUESTÃO 22

Diante desse caso clínico, indique a conduta mais importante durante o atendimento inicial do trauma para evitar complicações graves:

A) Realizar a sondagem vesical de demora.

B) Realizar hidratação vigorosa e controle dos eletrólitos.

C) Prescrever inibidor de bomba de próton.

D) Realizar transfusão de dois concentrados de hemácias.

QUESTÃO 23

Identifique o procedimento mais adequado para a reconstrução da ferida da axila direita:

A) Enxerto de pele total.

B) Enxerto de pele parcial.

C) Retalho fáscio-cutâneo torácico lateral.

D) Fechamento primário.

QUESTÃO 24

Indique o procedimento imediato durante o atendimento inicial do trauma, caso esse paciente apresente dor e parestesia no antebraço direito:

A) Escarotomia.

B) Fasciotomia.

C) Desbridamento das queimaduras.

D) Analgesia e elevação do membro.

Situação-Problema: Questões de 25 a 27

Paciente, sexo feminino, 28 anos de idade, sem comorbidades, refere que pausou uso de método contraceptivo hormonal há 3 anos e, desde então, vem sentindo cólica intensa durante período menstrual. Ciclo menstrual regular, com fluxo normal durando cerca de 4 dias. Também refere que há cerca de 4 meses vem apresentando dor para evacuar quando está menstruada.

QUESTÃO 25

Sobre endometriose, é correto afirmar

A) Acomete cerca de 10% a 15% das mulheres em idade fértil.

B) O nível de CA-125 elevado confirma endometriose na paciente sintomática.

C) O sítio mais comum de endometriose é no ovário.

D) A endometriose no trato urinário é mais frequente do que no trato digestivo.

QUESTÃO 26

Sobre o tratamento da endometriose, é correto afirmar:

A) A laparoscopia para ablação de focos de endometriose não aumenta a fertilidade.

B) Os anticoncepcionais hormonais combinados orais devem ser utilizados como terapia de primeira linha no tratamento em pacientes sintomáticas e que não desejam gestação.

C) Os agonistas de GnRH possuem beneficio no tratamento da endometriose quando usado por um período de um ano.

D) Os endometriomas quando maiores que 3cm precisam ser retirados por risco de malignização.

QUESTÃO 27

Sobre a endometriose e a infertilidade, é correto afirmar:

A) A endometriose é uma das causas de infertilidade por obstrução tubária.

B) A endometriose pode reduzir a reserva ovariana, mas não reduz a qualidade dos oócitos.

C) Uma vez realizando a fertilização *in vitro*, a paciente com endometriose possui a mesma taxa de sucesso de uma paciente que não possui tal diagnóstico.

D) A histerossalpingografia, exame para avaliação de permeabilidade tubária, não consegue visualizar achados indiretos de endometriose.

Situação-Problema: Questões de 28 a 30

Mulher, 30 anos de idade, é trazido à Emergência após ter sofrido ferimento por arma de fogo na perna esquerda há uma hora. A entrada da bala é na coxa, com saída na região posterior da perna. O paciente está hemodinamicamente estável, mas apresenta uma perda significativa de sangue e dor intensa. O exame físico revela uma lesão arterial com sangramento ativo e evidência de queimadura ao redor do ferimento de entrada. O pulso distal está ausente no membro afetado. Uma angiografia é realizada e confirma lesão da artéria femoral.

QUESTÃO 28

Diante deste caso clínico, indique os mecanismos de lesão arterial mais associados a um ferimento por bala, como observado nesta paciente:

A) Laceração direta da artéria e lesão por cavitação.

B) Espasmo arterial e formação de trombo.

C) Lesão por cisalhamento e dissecação arterial.

D) Queimadura térmica e compressão externa.

QUESTÃO 29

Indique a técnica de sutura mais apropriada para reparar a artéria femoral no caso, especificando os tipos de fios disponíveis:

A) Sutura contínua com fio de poliglactina 910 (Vicryl).

B) Sutura em pontos separados com polipropileno (Prolene).

C) Sutura contínua com fio de polidioxanona (PDS).

D) Colocação de um enxerto vascular com fio de seda.

QUESTÃO 30

Indique a principal utilidade do cateter de Fogarty durante procedimento cirúrgico em casos como esse:

A) Dilatação do vaso sanguíneo para facilitar a sutura arterial.

B) Implantação de stent para estabilizar a parede arterial danificada.

C) Administração localizada de agentes trombolíticos.

D) Remoção de coágulos sanguíneos formados na artéria lesionada.

Situação-Problema: Questões de 31 a 33

Paciente, sexo feminino, 70 anos de idade, com múltiplas comorbidades, incluindo obesidade e insuficiência renal crônica, necessita de um cateter venoso central para tratamento a longo prazo. As tentativas anteriores de inserção de cateter periférico (PICC) e cateter venoso central (CVC) foram desafiadoras devido à anatomia difícil e à falta de veias periféricas visíveis ou palpáveis.

QUESTÃO 31

Identifique a veia considerada a mais segura, e comum, para acesso venoso central em adultos:

A) Veia cefálica.

B) Veia subclávia.

C) Veia basílica.

D) Veia jugular interna.

QUESTÃO 32

Indique a medida que pode facilitar a inserção do cateter em veia periférica, em pacientes com acesso venoso central difícil:

A) Uso prolongado de torniquete para dilatar as veias.

B) Administração de fluidos intravenosos para aumentar o volume vascular.

C) Aplicação de calor local para promover a vasodilatação.

D) Elevação do membro para reduzir a pressão venosa.

QUESTÃO 33

Indique a técnica que é considerada padrão ouro para garantir a correta localização do cateter durante a inserção em um acesso venoso central:

A) Confirmação por palpação do ponto de inserção e retorno de sangue venoso.

B) Uso de ultrassonografia em tempo real.

C) Radiografia de tórax após a inserção.

D) Confirmação por auscultação da pressão venosa central.

Situação-Problema: Questões de 34 a 36

Paciente, sexo feminino, 65 anos de idade, com antecedentes de hipertensão arterial sistêmica, é submetida a uma ultrassonografia abdominal de rotina que revela a presença de um cisto pancreático. Realizada colangiopancreatografia por ressonância magnética que evidenciou imagens de aspectos císticos esparsos pelo parênquima pancreático, a maioria infracentimétrica; umas simples e outras com finas septações intercaladas, sem componentes sólidos associados; algumas em proximidade, porém sem comunicação definitiva evidente; e outras comunicando-se com o ducto pancreático principal com calibre máximo de 3mm. A maior das lesões encontra-se em porção cefálica medindo 1,2cm. A paciente não relata sintomas específicos relacionados ao trato digestivo, como dor abdominal, icterícia ou perda de peso.

QUESTÃO 34

Diante do caso clínico, indique o diagnóstico mais provável:

A) Cistoadenoma seroso.

B) Cistoadenoma mucinoso.

C) IPMN de ducto secundário.

D) IPMN misto.

QUESTÃO 35

Indique a conduta mais adequada, segundo o consenso de Fukuoka.

A) Orientar a paciente que não há indicação de seguimento.

B) Realizar ultrassonografia endoscópica com PAAF, nesse momento.

C) Encaminhar para avaliação de ressecção cirúrgica.

D) Repetir nova CPRM em 6 meses.

QUESTÃO 36

Indique a característica mais provável do líquido intracístico:

A) CEA elevado e amilase elevada.

B) CEA baixo e CA 19.9 elevado.

C) Amilase e CA 19.9 baixos.

D) CEA baixo e amilase baixa.

Situação-Problema: Questões de 37 a 39

Mulher, 62 anos de idade, quartigesta e partípara, vem em consulta referindo sensação de bola na vagina, há cerca de 2 anos. Nega comorbidades. Sem outras queixas. Inativa sexualmente há 15 anos. Ao exame físico: P*elvic Organ Prolapse Quantification* (POP-Q): Aa: 0 / Ba: + 2 / C: + 3 / HG: 4 / CP: 2 / CVT: 7 / Ap: 0 / Bp: 0 / D: 0.

QUESTÃO 37

Identifique o melhor diagnóstico para o caso:

A) Prolapso de parede anterior.

B) Prolapso de parede posterior e anterior.

C) Prolapso apical.

D) Prolapso de parede anterior, posterior e do colo uterino.

QUESTÃO 38

Em relação a esse caso, indique o grau de estadiamento do prolapso:

A) Grau I.

B) Grau II.

C) Grau III.

D) Grau IV.

QUESTÃO 39

Considerando o diagnóstico da paciente, o tratamento indicado é realizar:

A) Colporrafia anterior.

B) Histerectomia com correção sítio específica.

C) Sutura de fáscia retovaginal no compartimento posterior.

D) Correção de fáscia paravaginal.

Situação-Problema: Questões de 40 a 42

Paciente, sexo masculino, 25 anos de idade, é trazido pelo SAMU ao Pronto-Socorro, vítima de ferimento por arma branca em mesogástrio há 30 minutos. Paciente dá entrada referindo dor abdominal difusa. No exame inicial,

A: via aérea pérvia, $SatO_2$: 97% com cateter de O_2 15L/min;

B: murmúrios vesiculares bem distribuídos e sem ruídos adventícios, FR:18ipm;

C: bulhas rítmicas e normofonéticas, FC: 88bpm, PA: 122x72mmHg, dor abdominal difusa, sem sinais de irritação peritoneal, pelve estável e toque retal sem alterações;

D: escala de coma de Glasgow=15, pupilas isocóricas e fotorreagentes;

E: presença de ferimento de cerca de 3,0cm em mesogástrio, sem sangramento ativo.

QUESTÃO 40

Diante desse caso clínico, indique a estrutura anatômica que deve ser avaliada durante o atendimento inicial:

A) Peritônio parietal.

B) Aponeurose do abdome.

C) Músculos retos abdominais.

D) Fáscia transversalis.

QUESTÃO 41

Identifique o grau da lesão caso o paciente apresente laceração com 5,0cm de profundidade e 4,0cm de comprimento na superfície hepática:

A) Grau I.

B) Grau II.

C) Grau III.

D) Grau IV.

QUESTÃO 42

Indique o procedimento mais adequado para o tratamento da laceração de 5,0cm de profundidade no fígado:

A) Segmentectomia hepática.

B) Hepatectomia parcial.

C) Cauterizacão com bisturi elétrico.

D) Sutura com interposição de placa de politetrafluoroetileno nas bordas.

Situação-Problema: Questões de 43 a 45

Paciente, sexo feminino, 28 anos de idade, sem comorbidades, refere que pausou uso de método contraceptivo hormonal há 3 anos e, desde então, vem sentindo cólica intensa durante período menstrual. Ciclo menstrual regular, com fluxo normal durando cerca de 4 dias. Também refere que há cerca de 4 meses vem apresentando dor para evacuar quando está menstruada.

QUESTÃO 43

Sobre endometriose, é correto afirmar

A) Acomete cerca de 10% a 15% das mulheres em idade fértil.

B) O nível de CA-125 elevado confirma endometriose na paciente sintomática.

C) O sítio mais comum de endometriose é no ovário.

D) A endometriose no trato urinário é mais frequente do que no trato digestivo.

QUESTÃO 44

Sobre o tratamento da endometriose, é correto afirmar:

A) A laparoscopia para ablação de focos de endometriose não aumenta a fertilidade.

B) Os anticoncepcionais hormonais combinados orais devem ser utilizados como terapia de primeira linha no tratamento em pacientes sintomáticas e que não desejam gestação.

C) Os agonistas de GnRH possuem beneficio no tratamento da endometriose quando usado por um período de um ano.

D) Os endometriomas quando maiores que 3cm precisam ser retirados por risco de malignização.

QUESTÃO 45

Sobre a endometriose e a infertilidade, é correto afirmar:

A) A endometriose é uma das causas de infertilidade por obstrução tubária.

B) A endometriose pode reduzir a reserva ovariana, mas não reduz a qualidade dos oócitos.

C) Uma vez realizando a fertilização *in vitro*, a paciente com endometriose possui a mesma taxa de sucesso de uma paciente que não possui tal diagnóstico.

D) A histerossalpingografia, exame para avaliação de permeabilidade tubária, não consegue visualizar achados indiretos de endometriose.

Situações-Problema	Pontuações			
	Q.1	Q.2	Q.3	Total
Questões de 1 a 3	0,4	0,3	0,3	1
Questões de 4 a 6	0,3	0,3	0,4	1
Questões de 7 a 9	0,2	0,4	0,4	1
Questões de 10 a 12	0,3	0,4	0,3	1
Questões de 13 a 15	0,3	0,3	0,4	1
Questões de 16 a 18	0,4	0,2	0,4	1
Questões de 19 a 21	0,4	0,2	0,4	1
Questões de 22 a 24	0,3	0,3	0,4	1
Questões de 25 a 27	0,4	0,3	0,3	1
Questões de 28 a 30	0,4	0,4	0,2	1
Questões de 31 a 33	0,3	0,4	0,3	1
Questões de 34 a 36	0,3	0,4	0,3	1
Questões de 37 a 39	0,3	0,4	0,3	1
Questões de 40 a 42	0,3	0,3	0,4	1
Questões de 43 a 45	0,3	0,3	0,4	1

www.strixeducacao.com.br

Todos os direitos reservados. Proibida a publicação ou reprodução, ainda que parcial, sem a permissão expressa da Strix Educação.

Cerflor
Este Caderno de Provas foi impresso em papel de florestas plantadas e 100% renováveis